Dermatofitose

em cães e gatos

FELIPE CUNHA
Medicina Veterinária Dermatológica

@felipedermatovet

DERMATOVET
CURSOS

Hifa

A **hifa** é a unidade estrutural dos fungos e seu **conjunto** é denominado de **micélio**, que, por sua vez, é responsável pelo desenvolvimento do fungo e pela absorção de nutrientes.

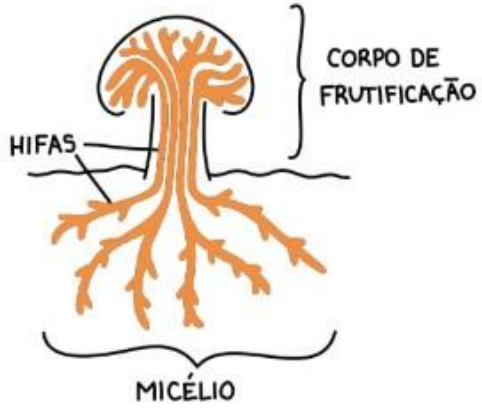

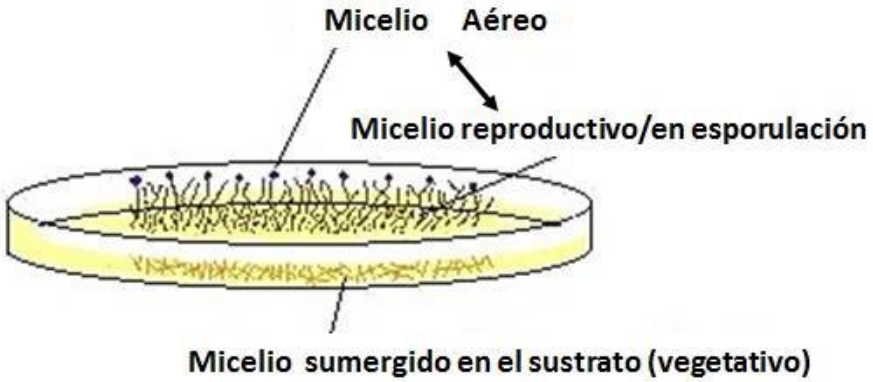

Esporos fúngicos produzidos por repr. assexuada

Nos dermatófitos, estruturas multicelulares chamadas **macroconídios** e **microconídios** unicelulares são produzidas em culturas a partir de **ramos laterais de hifas**,

Artroconídios são formados a partir da desintegração de hifas dentro de estruturas queratinizadas

Arthroconidia (arthrospores)

Spores which are formed and subsequently released during the process of hyphal fragmentation. Spores may be formed successively as in dermatophytes (A), or with intervening empty cells as in *Coccidioides immitis* (B)

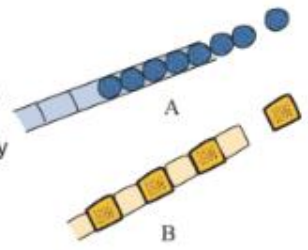

Blastoconidia (blastospores)

Conidia (arrows) which are produced by budding, as in *Candida albicans*, from a mother cell (A), from hyphae (B) or from pseudohyphae (C)

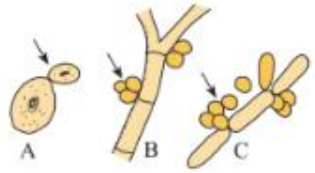

Chlamydoconidia (chlamydospores)

Thick-walled, resistant spores which contain storage products. These structures are formed by some fungi in unfavourable environmental conditions

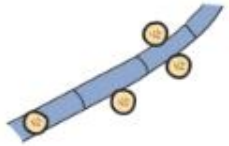

Macroconidia

Large multi-celled conidia which are produced by dermatophytes in culture

Microconidia

Small conidia which are produced by certain dermatophytes

Quinn, Patrick J, et al Veterinary Microbiology and microbial disease John Wiley & Sons, 2011

DERMATOVET CURSOS

FELIPE CUNHA
Medicina Veterinária Dermatológica

Veterinary Dermatology

WAVD World Association for Veterinary Dermatology

Vet Dermatol 2017; **28**: 266–e68 DOI: 10.1111/vde.12440

Diagnosis and treatment of dermatophytosis in dogs and cats.

Clinical Consensus Guidelines of the World Association for Veterinary Dermatology

Karen A. Moriello*, Kimberly Coyner†, Susan Paterson‡ and Bernard Mignon§

*Department of Medical Sciences, School of Veterinary Medicine, University of Wisconsin-Madison, 2015 Linden Drive West, Madison, WI 53706, USA
†Dermatology Clinic for Animals, 8300 Quinault Drive NE Suite A, Lacey, WA 98516, USA
‡Department of Veterinary Dermatology, Rutland House Referral Hospital, Abbotsfield Road, St Helens, WA9 4HU, UK
§Department of Infectious and Parasitic Diseases, Veterinary Mycology, FARAH (Fundamental and Applied Research for Animals & Health), Faculty of Veterinary Medicine, University of Liège, Quartier Vallée 2, Avenue de Cureghem 10, B43A, 4000 Liège, Belgium

Correspondence: Karen A. Moriello, Department of Medical Sciences, School of Veterinary Medicine, University of Wisconsin-Madison, 2015 Linden Drive West, Madison, WI 53706, USA. E-mail: karen.moriello@wisc.edu

Micose superficial contagiosa e zoonótica causada por fungos dermatófitos que infectam a **pele, pelos, unhas ou outros anexos**, sendo considerada um problema de saúde pública mundial.

DERMATOVET CURSOS

FELIPE CUNHA Medicina Veterinária Dermatológica

DERMATOVET
CURSOS

FELIPE CUNHA
Medicina Veterinária Dermatológica

Dermatofitose

- *Microsporum canis, Nannizzia gypsea* e *Tricophyton mentagrophytes*
- Viciados em queratina!!! (secretam proteases que digerem queratina e a utiliza como fonte de carbono e nitrogênio)
- Animais com menos de 1 ano são mais afetados
- Sem raça definida (atenção com Yorkshire e Persa)
- 25% dos gatos são portadores de M. Canis
- Zoonose

Gêneros de dermatófitos atualmente

Arthroderma (21 espécies)

Microsporum(3 espécies) -> *M.audouinii,* ***M.canis*** e *M. ferrufineum*

Trichophyton *(16 espécies)*

Lophophyton(1 espécie) ->*L. gallinae (Ant. Microsporum gallinae)*

Nannizzia(9 espécies)-> ***N. gypsea*** (Anteriormente pertencia ao *Microsporum* como *M.gypseum*)

Paraphyton(3 espécies)

Epidermophyton(1 espécie)

Guarromyces(1 espécie)

Dermatofitose

Antropofílicos

- *T. rubrum*

Zoofílicos

- *M. canis*

Geofílicos

- *N. gypsea*

Associados a decomposição de queratina presentes nos pelos, penas, chifres presentes no solo após caírem dos hospedeiros vivos.

Portadores

Aproximadamente 25% dos felinos são portadores assintomáticos do *M. canis*

(Larsson & Lucas, 2015)

Dermatofitose coça?

Prurido em 11% dos felinos e 50% dos caninos acometidos (Larsson e Lucas, 2015)

DERMATOVET CURSOS

FELIPE CUNHA
Medicina Veterinária Dermatológica

Dermatofitose - transmissão

Direta ou indireta

Depende de **diversos fatores**:

Fatores de **virulência** do fungo (ex: queratinases)

Fatores de **predileção** (zoofílico, antropofílico ou geofílico) do fungo

Mecanismos de defesa do **hospedeiro**

- Sistema imunológico
  - Resposta imune inata (ex: crescimento e morte epitelial natural, integridade da epiderme,...)
  - Resposte imune adaptativa (celular e humoral)
- **Competição com microbiota**
- **Comorbidades** (imunossupressão)

Dermatofitose - transmissão

Fungo permanece no ambiente por **meses a anos** (em cima de um pelo)

Esporos ambientais são raramente documentados como causadores de infecções. Eles são problemáticos quando causam uma cultura fúngica persistentemente positiva (ou PCR) em pacientes tratados com sucesso.

(K. Coyber, 2020, WCDV)

Dermatofitose:

alta prevalência em filhotes com histórico de aglomeração

DERMATOVET CURSOS

FELIPE CUNHA
Medicina Veterinária Dermatológica

Estágios de infecção

- Artrosporos atacam as células da pele
- Artrosporos germinam e penetram no estrato córneo (pelo, pele ou unha)
- Invadem estruturas queratinizadas e migram em múltiplas direções
- Em 7 dias o ciclo está completo
- Lesões clínicas: 1 a 3 semanas depois da exposição

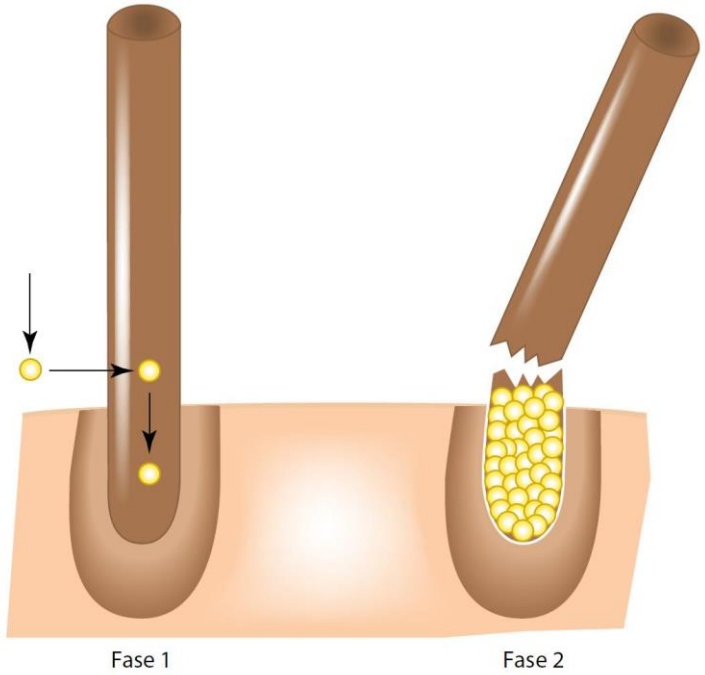

Bonifaz, 2015

DERMATOVET CURSOS

FELIPE CUNHA
Medicina Veterinária Dermatológica

Manifestação clínica

Localizada

Disseminada

Generalizada

DERMATOVET CURSOS

FELIPE CUNHA
Medicina Veterinária Dermatológica

DERMATOVET
CURSOS

FELIPE CUNHA
Medicina Veterinária Dermatológica

DERMATOVET
CURSOS

FELIPE CUNHA
Medicina Veterinária Dermatológica

DERMATOVET
CURSOS

FELIPE CUNHA
Medicina Veterinária Dermatológica

DERMATOVET
CURSOS

FELIPE CUNHA
Medicina Veterinária Dermatológica

DERMATOVET
CURSOS

FELIPE CUNHA
Medicina Veterinária Dermatológica

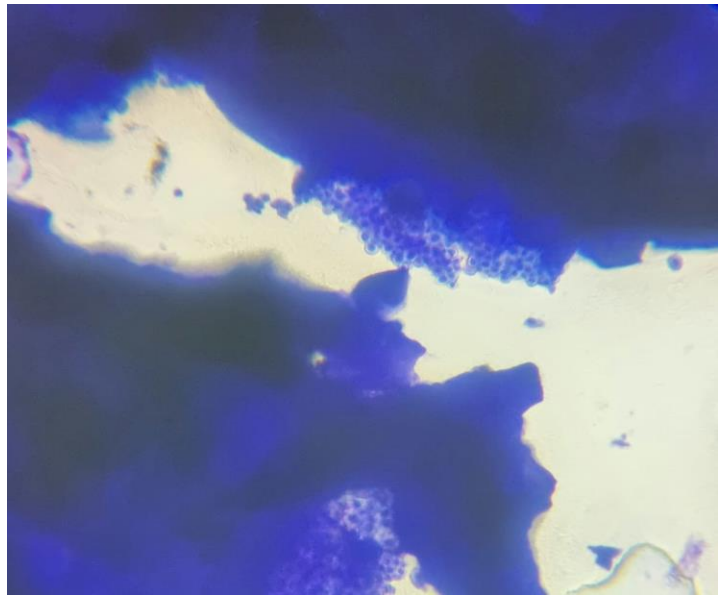

Fotos: Dra. Mariana Pimentel

DERMATOVET CURSOS

FELIPE CUNHA
Medicina Veterinária Dermatológica

DERMATOVET
CURSOS

FELIPE CUNHA
Medicina Veterinária Dermatológica

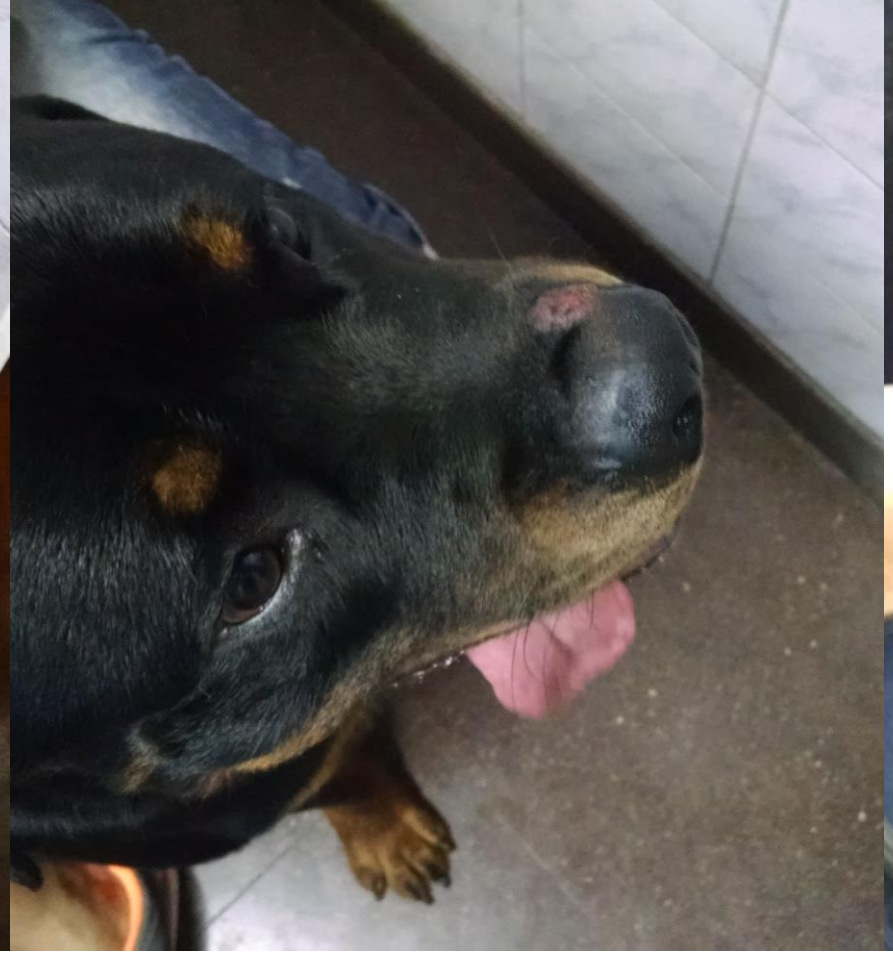

Dermatofitose

Querion dermatofítico

DERMATOVET CURSOS

FELIPE CUNHA
Medicina Veterinária Dermatológica

Dermatofitose

Pseudomicetoma dermatofítico

Infecção subcutánea por M. canis em gatos persas.

Se apresentam como lesões subcutáneas que podem ulcerar ou fistulizar.

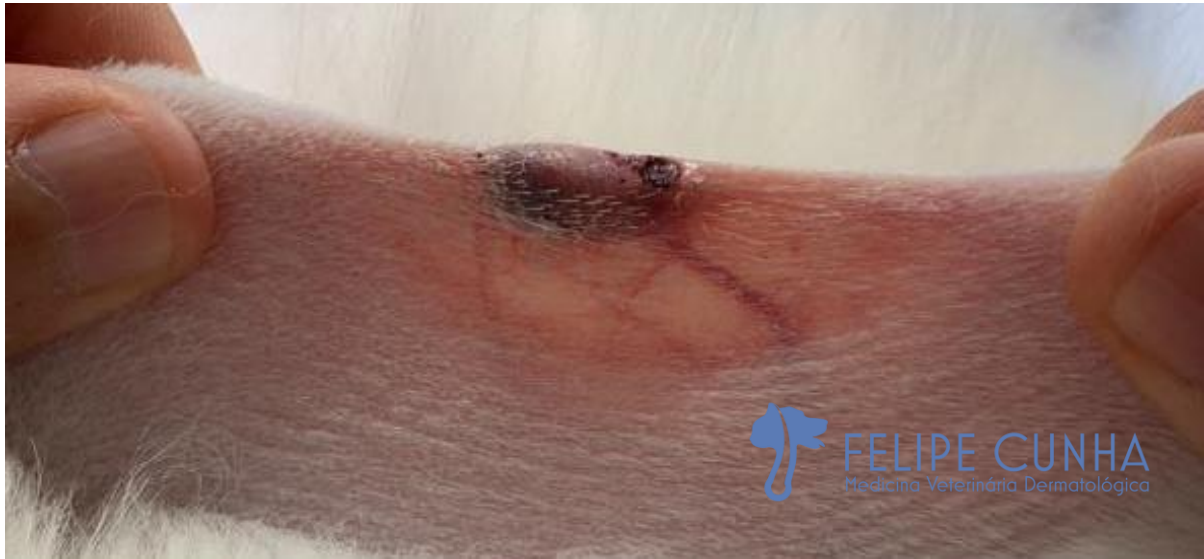

DERMATOVET
CURSOS

Diagnóstico

da Dermatofitose em cães e gatos

DERMATOVET
CURSOS

FELIPE CUNHA
Medicina Veterinária Dermatológica

Dermatofitose: uma enfermidade superdiagnosticada

0.26-5.6% de todos os casos de enfermidade cutânea canina e felina examinados

(Muller y Kirk's, 2013).

"Se parece uma dermatofitose, provavelmente não é. Provavelmente é uma foliculite estafilocócica". (D.Scott)

DERMATOVET CURSOS

FELIPE CUNHA
Medicina Veterinária Dermatológica

Qual é sua suspeita?

Bacteriana

Fúngica

Parasitária

DERMATOVET CURSOS

FELIPE CUNHA
Medicina Veterinária Dermatológica

Dermatofitose - Diagnóstico

- Histórico, anamnese e exame físico
- Cultivo micológico (pelos e crostas)
- Citologia
- Tricograma
- Histopatológico
- PCR

DERMATOVET CURSOS

FELIPE CUNHA
Medicina Veterinária Dermatológica

O padrão ouro existe?

DERMATOVET
CURSOS

FELIPE CUNHA
Medicina Veterinária Dermatológica

Exame com Lâmpada de Wood

- (Lâmpada de **mercúrio**)
- Comprimento de onda : 320 ~450 nm ;
- ***M. canis*** produz Pteridina (5 a 7 dias após a infecção);
- Interação química com luz UV;
- Fluorescência cor de maçã verde nos **pelos** infectados
- Positivo em 30 a 54% dos casos de *M. canis;*

DERMATOVET
CURSOS

Exame com lâmpada de wood

Falsos negativos:

Equipamento inadequado, falta de ampliação, adesão do paciente ou falta de treinamento;

Acontecem em 20 a 50% dos *M. canis* devido a um **erro da técnica** ;

Todos os casos de *N. gypsea e T. mentagrophytes,*

Depois de usar iodo tópico;

Falsos positivos:

Descamação, crostas, pseudomonas, carpetes, piodermites, cremes



DERMATOVET CURSOS

FELIPE CUNHA
Medicina Veterinária Dermatológica

Falso positivo

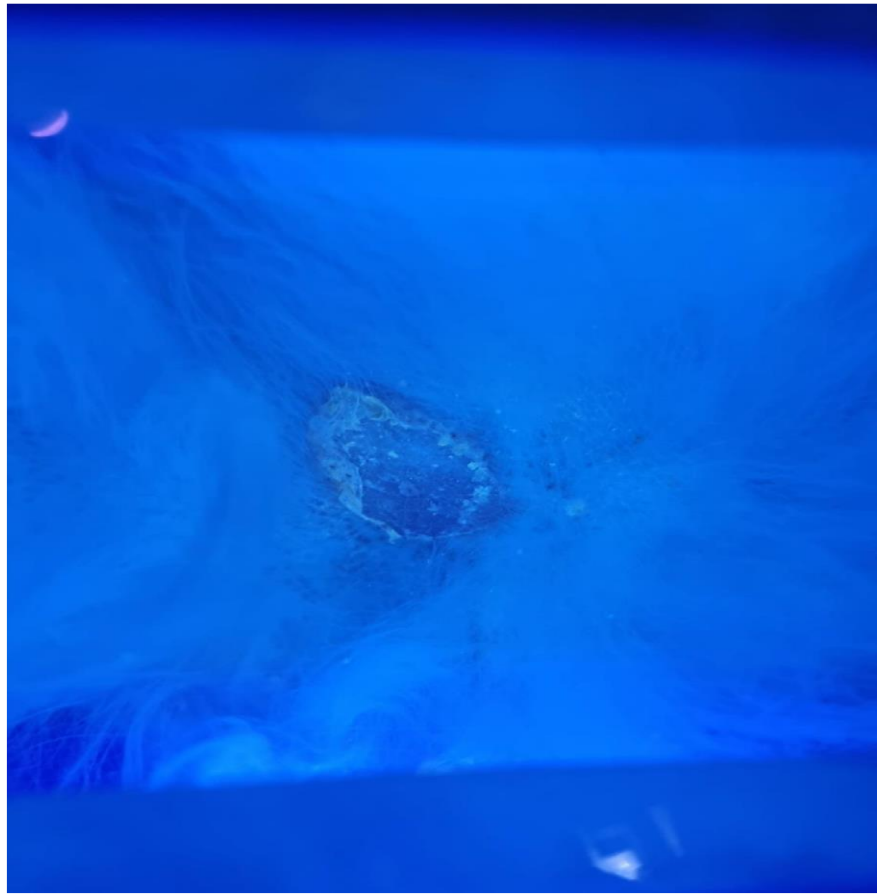

Imagens: Dr Renzo Venturo

DERMATOVET CURSOS

FELIPE CUNHA
Medicina Veterinária Dermatológica

Cultura fúngica

Onde coletar?

O que coletar?

Como coletar?

Como enviar para o laboratório ou interpretar?

DERMATOVET CURSOS

FELIPE CUNHA
Medicina Veterinária Dermatológica

Dermatofitose

Cultura fúngica

DERMATOVET CURSOS

FELIPE CUNHA
Medicina Veterinária Dermatológica

Cultura fúngica

Lampada de Wood pode guiar o local de escolha



DERMATOVET
CURSOS

Cultura fúngica:

Método de mackenzie ou com a escova de dente

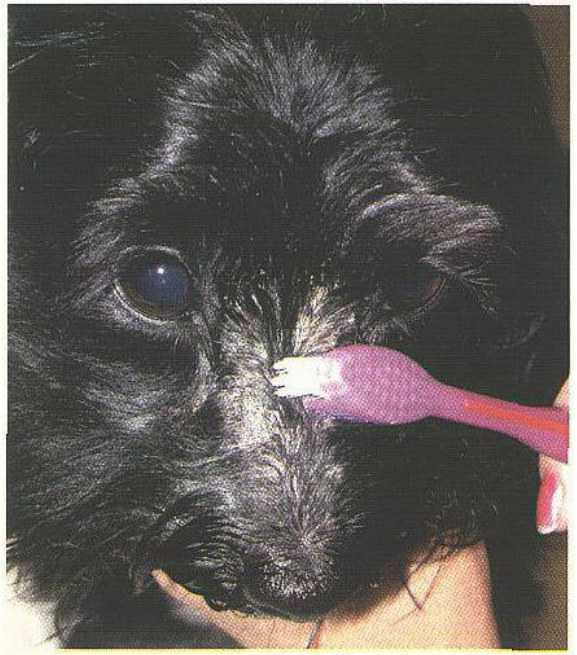

1. The Mackenzie brush technique is used to collect samples for dermatophyte culture.

2. The toothbrush bristles have been gently pressed onto the fungal culture media.

Coyner, Kimberly (2010)

DERMATOVET CURSOS

FELIPE CUNHA Medicina Veterinária Dermatológica

Chupia, V, et al. (2022)

Envio do material para laboratório especializado (técnica com a escova de dente)

DERMATOVET CURSOS

FELIPE CUNHA
Medicina Veterinária Dermatológica

Cultura fúngica

Check for updates

Short Communication

Journal of Feline Medicine and Surgery
2020, Vol. 22(8) 805–808
© The Author(s) 2019
Article reuse guidelines:
sagepub.com/journals-permissions
DOI: 10.1177/1098612X19880632
journals.sagepub.com/home/jfm

This paper was handled and processed by the American Editorial Office (AAFP) for publication in *JFMS*

SAGE

Comparison of carpet and toothbrush techniques for the detection of *Microsporum canis* in cats

Aline E Santana[1,2], Carlos P Taborda[2,3], Kilder D Filgueira[1], Fábio P Sellera[1], Carlos E Larsson[1] and Archivaldo Reche-Junior[1]

Abstract

Objectives The aim of this study was to evaluate the diagnostic concordance between the toothbrush and carpet techniques for the detection of *Microsporum canis* in cats in a field study.

Methods Thirty-nine Persian cats from a cattery were used. Fungal culture samples from the haircoat of each cat were collected by stroking the coat with a sterile toothbrush and a 5 × 5 cm-sized sterile carpet square (n = 78 total samples). Specimens were inoculated onto Mycosel Agar and incubated at 25°C for 21 days. Both techniques were compared using the following parameters: number of plates without fungal growth, number of plates with contaminant growth and number of plates positive for dermatophytes.

Results The feline population in the study cattery was 39. Thirty (77%) were symptomatic and nine (23%) asymptomatic. The diagnosis was made via carpet and toothbrush methods and 78 cultures were performed. On day 21, *M canis* was detected in all culture plates. No contaminant molds were observed.

Conclusions and relevance The concordance rate between the carpet and toothbrush techniques among the 78 evaluable culture plates was 100%. Both methods are equally effective for collecting material for *M canis* culture. Additionally, both techniques are inexpensive and easy to perform in feline clinical practice.

DERMATOVET CURSOS

FELIPE CUNHA
Medicina Veterinária Dermatológica

Cultura fúngica

Ágar Sabouraud-dextrose

Mycosel

25º - 21 a 30 dias

Para ser considerado negativo, deve-se esperar no mínimo 21 dias

Dermatophyte test media (DTM)

Havendo crescimento da colônia: citologia para identificar a espécie

Lactofenol-azul-algodão

Corante roxo do Panotico rápido

DERMATOVET CURSOS

FELIPE CUNHA
Medicina Veterinária Dermatológica

Dermatobac

Dermatófito

Metabolizam proteína do meio

Liberam metabólitos alcalinos

- (outros fungos liberam metabólitos ácidos)

Mudança de cor do meio

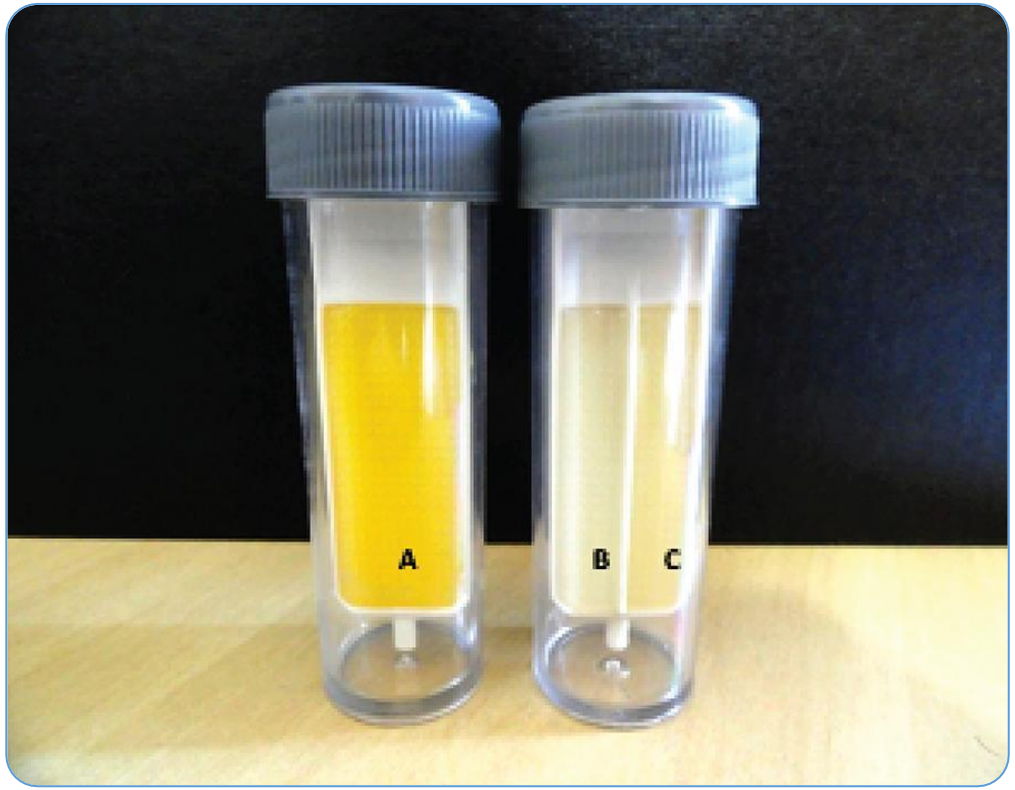

DERMATOVET CURSOS

FELIPE CUNHA
Medicina Veterinária Dermatológica

DTM

Em casos positivos cultivados em DTM:

- Normalmente há mudança rápida da coloração (3 a 14 dias), podendo levar até 3 semanas;
- Cor muda junto com o aparecimento de colônias para dermatófito!

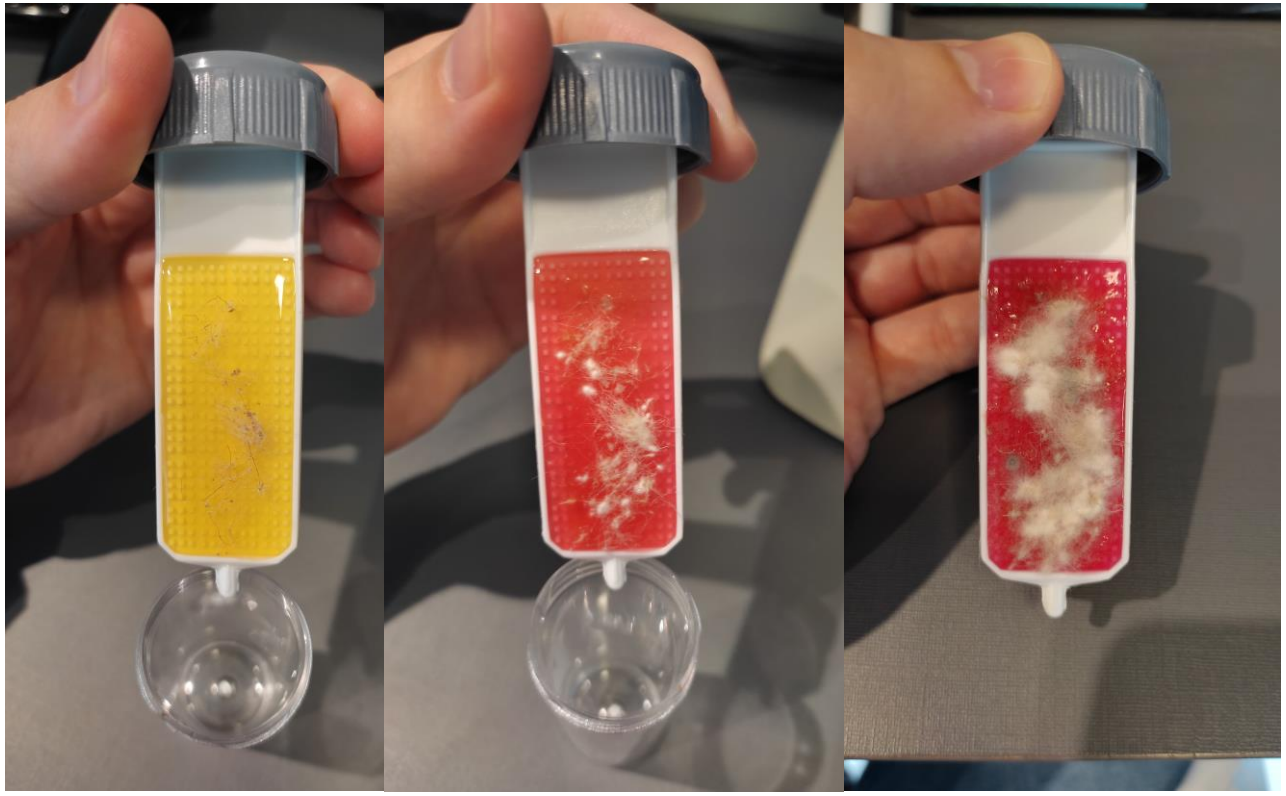

DERMATOVET CURSOS

FELIPE CUNHA
Medicina Veterinária Dermatológica

DTM

A coloração pode mudar mesmo que com outros fungos **não dermatófitos** (também consomem a proteína do meio), **mas geralmente ocorre após vários dias** do aparecimento da colônia)

Biologia não é matemática! Sempre confirmar a espécie na citologia.

Contaminante

Dermatófito

DERMATOVET CURSOS

FELIPE CUNHA
Medicina Veterinária Dermatológica



DERMATOVET
CURSOS

FELIPE CUNHA
Medicina Veterinária Dermatológica



Como interpretar

Trichophyton mentagrophytes	+ +++	++	Zarcillos y espirales	Colonia blanca-vellosa o pulverulenta Sin pigmento
Microsporum canis	+	Más de 6 septos	Raquetas	Colonia vellosa plana y radial Pigmento amarillo-naranja
Microsporum gypseum	+	Menos de 6 septos	Escaso micelio	Colonia beige polvosa Sin pigmento

BONIFAZ, 2015

DERMATOVET CURSOS

FELIPE CUNHA
Medicina Veterinária Dermatológica

M. canis

***Macroconídeo**: Parede grossa, formato de canoa, botão terminal, mais de 6 septos.*

***Colônia**: branca, algodonosa, com reverso amarelado.*

Figura 4.1. Macroscopia de *Microsporum canis* em meio Agar Sabouraud Dextrose (SDA) acrescido de cloranfenicol, incubado em estufa a 25°C durante 30 dias. Colônias planas que cobrem toda a superfície da placa de Petri, de cor branca a creme, com superfície densa, algodonosa, que pode apresentar algumas ranhuras radiais. Colônias usualmente possuem reverso pigmentado na cor amarelo-brilhante a amarelo-amarronzado, mas cepas não pigmentadas também podem ocorrer.

Figura 4.2. Macroscopia de *Microsporum canis* em Meio de Teste de Dermatófitos (DTM), um meio seletivo e diferencial, incubado em estufa a 25°C durante 30 dias. Os fungos dermatófitos podem ser identificados presuntivamente por sua morfologia macroscópica e pela produção de metabólitos alcalinos, que aumentam o pH e fazem com que o indicador vermelho de fenol vire a coloração do meio de amarelo-alaranjado para vermelho.

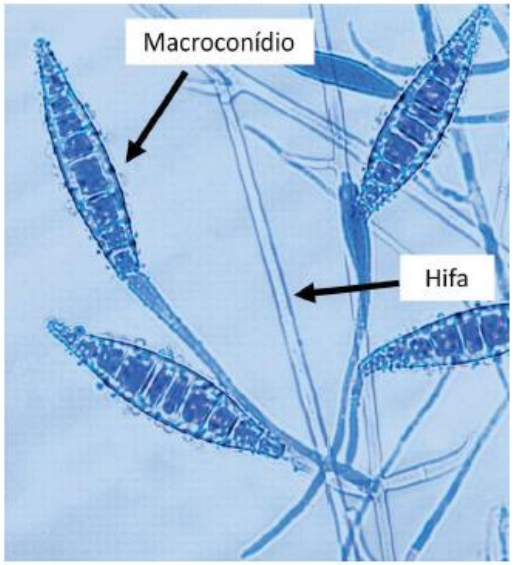

Figura 4.3. Microscopia óptica (400x) de *Microsporum canis*. Apresenta hifas hialinas, grande quantidade de macroconídios e microconídios de formato piriforme ou clavados.

Corante: Lactofenol Azul de Algodão.

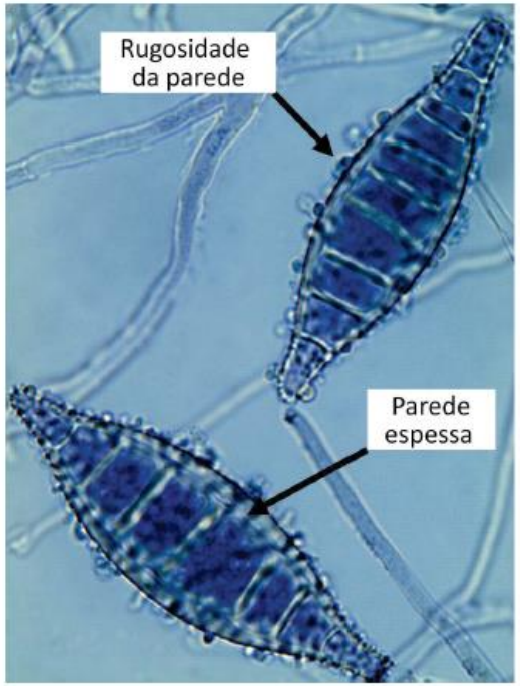

Figura 4.4. Microscopia óptica (1000x) de *Microsporum canis*. Macroconídios têm formato fusiforme com 5-15 septos e tamanho 35-100 x 12-25 µm, com parede espessa e verrucosa.

Corante: Lactofenol Azul de Algodão.

N. gypsea

***Macroconídeo**: Abundantes, com parede fina e até 6 septos.*

***Colônia**: bege, granular, reverso amarelado.*

Figura 4.5. Macroscopia de *Nannizzia gypsea* (prev. *Microsporum gypseum*), em meio Agar Sabouraud Dextrose (SDA) acrescido de cloranfenicol, incubado em estufa a 25°C durante 30 dias. Colônia usualmente plana que cobre toda a placa, aveludada a granular. Cor da superfície varia de creme a bege-escuro. O reverso da colônia usualmente apresenta pigmento amarelo-amarronzado com um ponto central marrom escuro, entretanto algumas cepas podem apresentar pigmento marrom-avermelhado.

Figura 4.6. Macroscopia de *Nannizzia gypsea* (prev. *Microsporum gypseum*) em Meio de Teste de Dermatófitos (DTM), um meio seletivo e diferencial, incubado em estufa a 25°C durante 30 dias. Os fungos dermatófitos podem ser identificados presuntivamente por sua morfologia macroscópica e pela produção de metabólitos alcalinos, que aumentam o pH e fazem com que o indicador vermelho de fenol vire a coloração do meio de amarelo-alaranjado para vermelho.

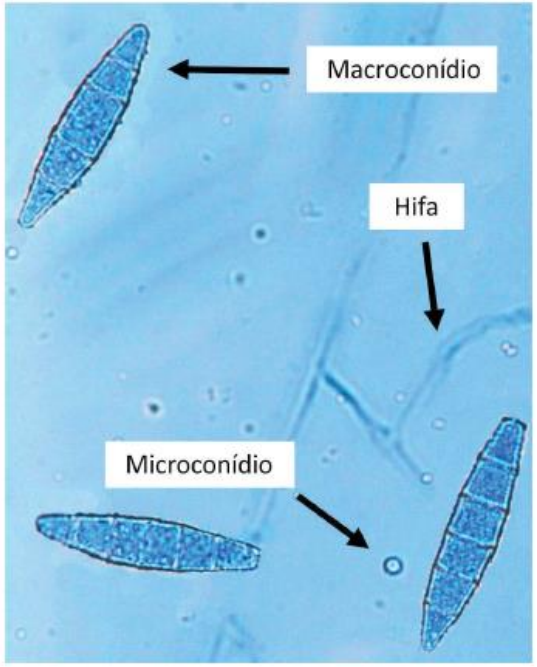

Figura 4.7. Microscopia óptica (400x) de *Nannizzia gypsea* (prev. *Microsporum gypseum*). Apresenta hifas hialinas, grande quantidade de macroconídios e microconídios de formato clavado.

Corante: Lactofenol Azul de Algodão.

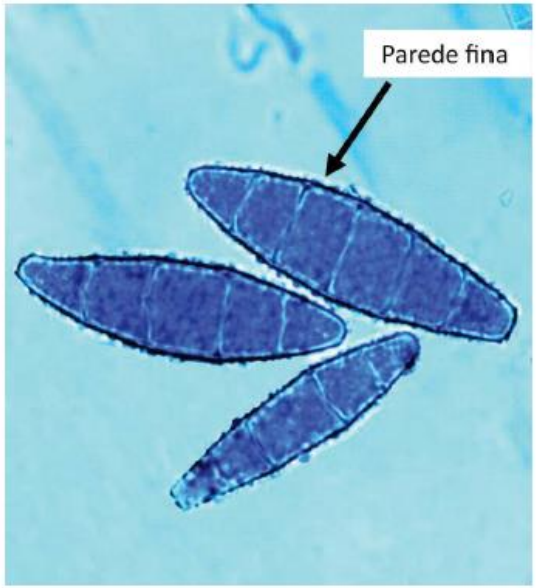

Figura 4.8. Microscopia óptica (1000x) de *Nannizzia gypsea* (prev. *Microsporum gypseum*). Macroconídios simétricos e de extremidade arredondada. Possuem de 4-6 septos, apresentam parede fina e finamente rugosa.

Corante: Lactofenol Azul de Algodão.

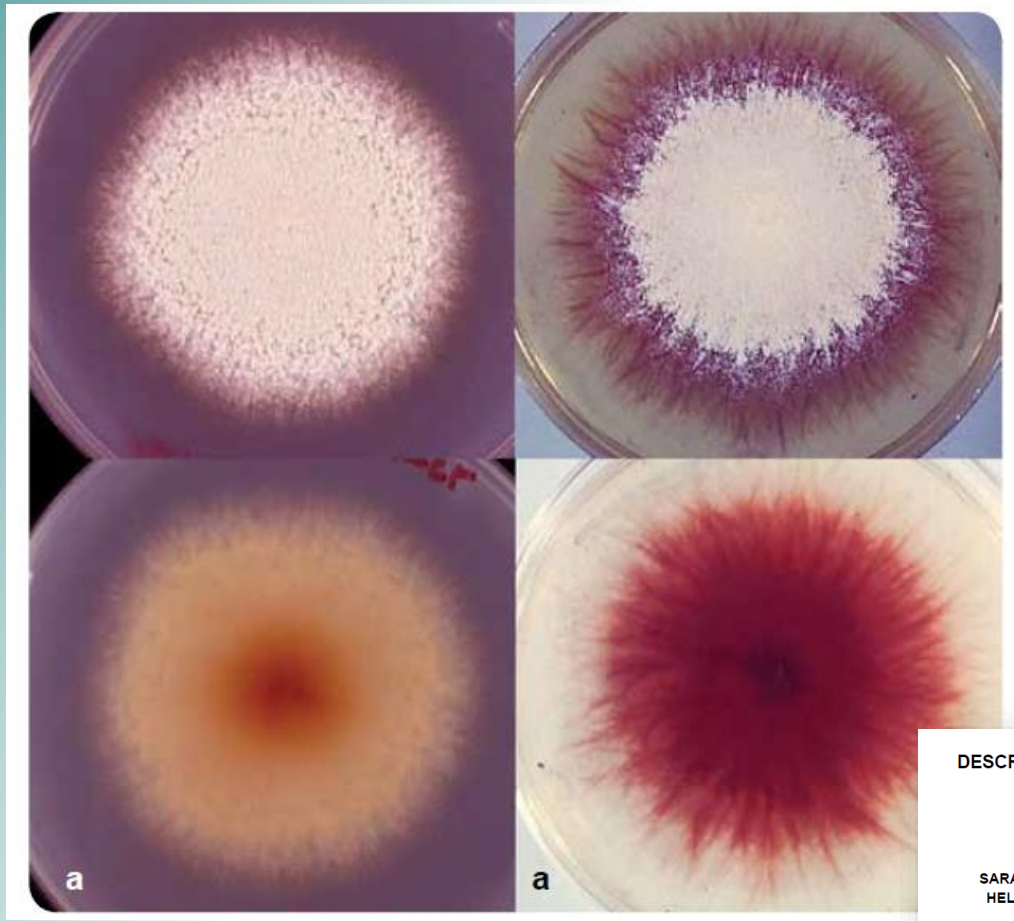

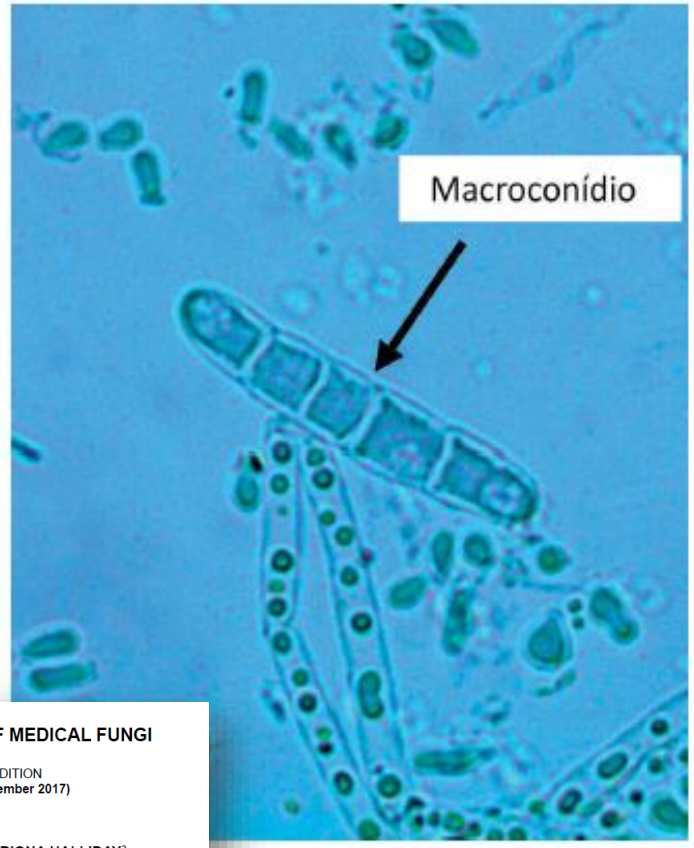

Figura 4.16. Microscopia óptica (1000x) de *Trichophyton mentagrophytes var. mentagrophytes*. Macroconídios multicelulares são raros, possuem formato alongado (formato de charuto), paredes fina e lisa.

Corante: Lactofenol Azul de Algodão.

4. Dermatofitoses

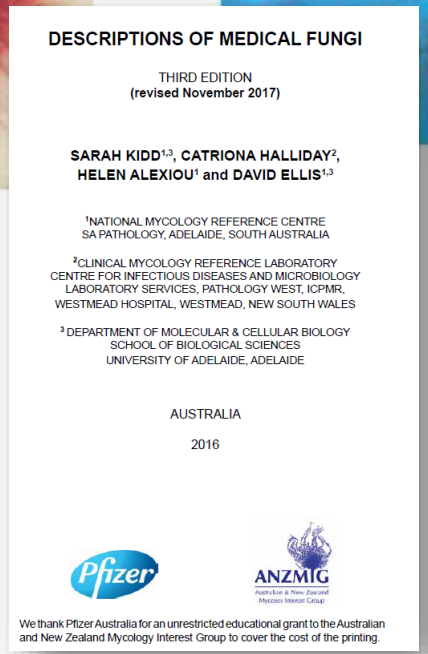

DESCRIPTIONS OF MEDICAL FUNGI

THIRD EDITION
(revised November 2017)

SARAH KIDD[1,3], CATRIONA HALLIDAY[2], HELEN ALEXIOU[1] and DAVID ELLIS[1,3]

[1]NATIONAL MYCOLOGY REFERENCE CENTRE
SA PATHOLOGY, ADELAIDE, SOUTH AUSTRALIA

[2]CLINICAL MYCOLOGY REFERENCE LABORATORY
CENTRE FOR INFECTIOUS DISEASES AND MICROBIOLOGY
LABORATORY SERVICES, PATHOLOGY WEST, ICPMR,
WESTMEAD HOSPITAL, WESTMEAD, NEW SOUTH WALES

[3] DEPARTMENT OF MOLECULAR & CELLULAR BIOLOGY
SCHOOL OF BIOLOGICAL SCIENCES
UNIVERSITY OF ADELAIDE, ADELAIDE

AUSTRALIA

2016

Pfizer

ANZMIG

We thank Pfizer Australia for an unrestricted educational grant to the Australian and New Zealand Mycology Interest Group to cover the cost of the printing.

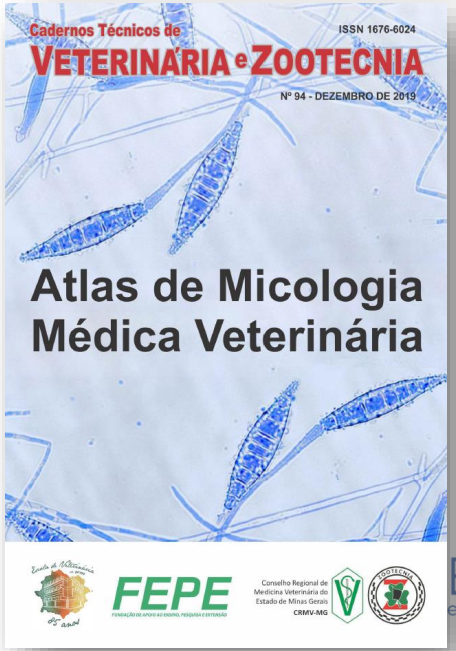

T. mentagrophytes

***Citologia**: Raros macroconídeos, formato de cigarro, vários microconídeos pequenos e ovalados, hifas espirais*

***Colônia**: Aparência de pó branco.*

DERMATOVET
CURSOS

E CUNHA
erinária Dermatológica



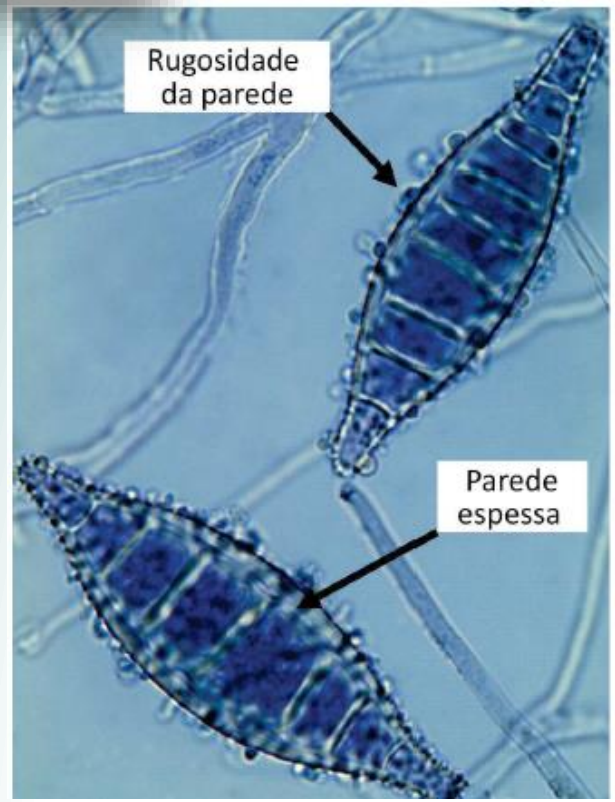

M. canis

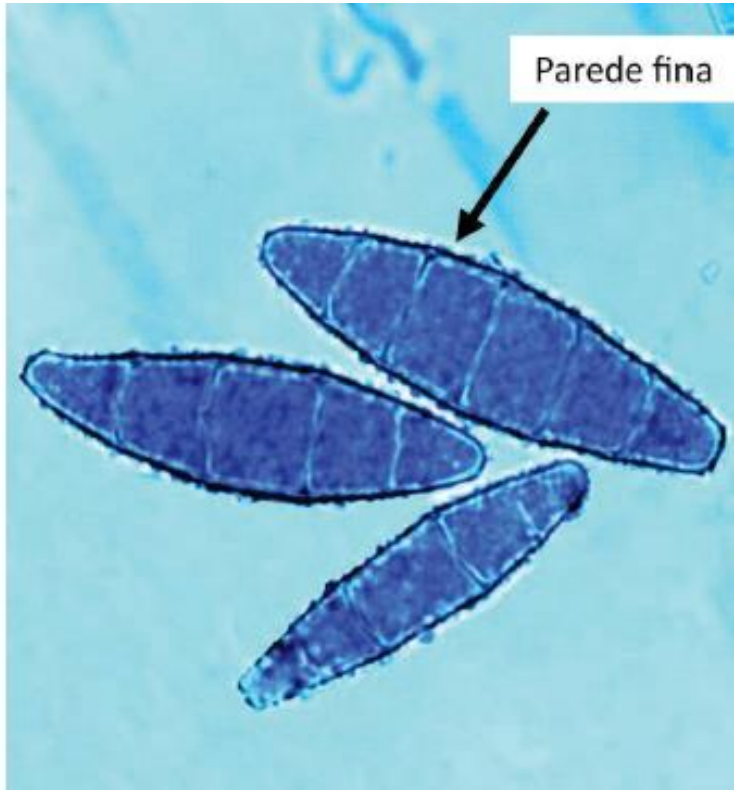

N. gypsea

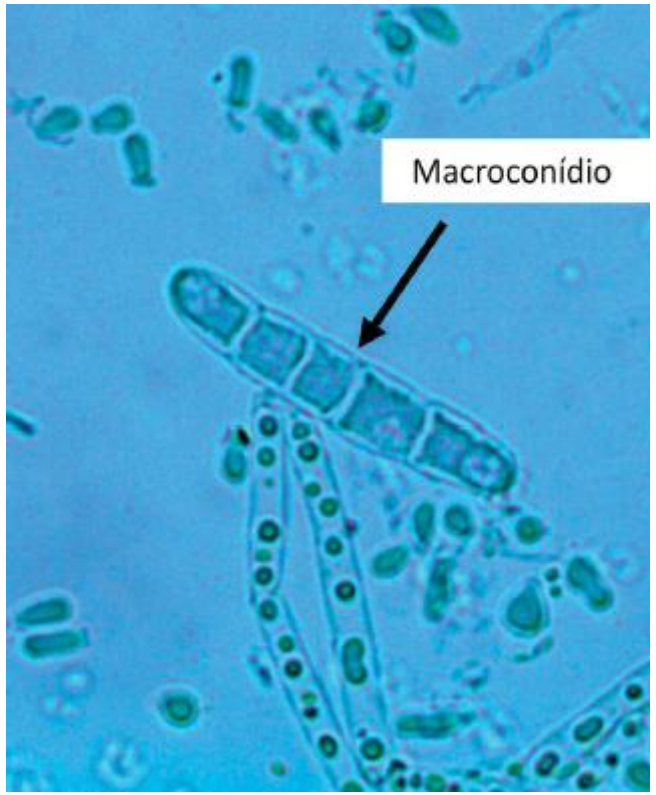

T. mentagrophytes

DERMATOVET
CURSOS

FELIPE CUNHA
Medicina Veterinária Dermatológica

Principais contaminantes que crescem no dermatobac

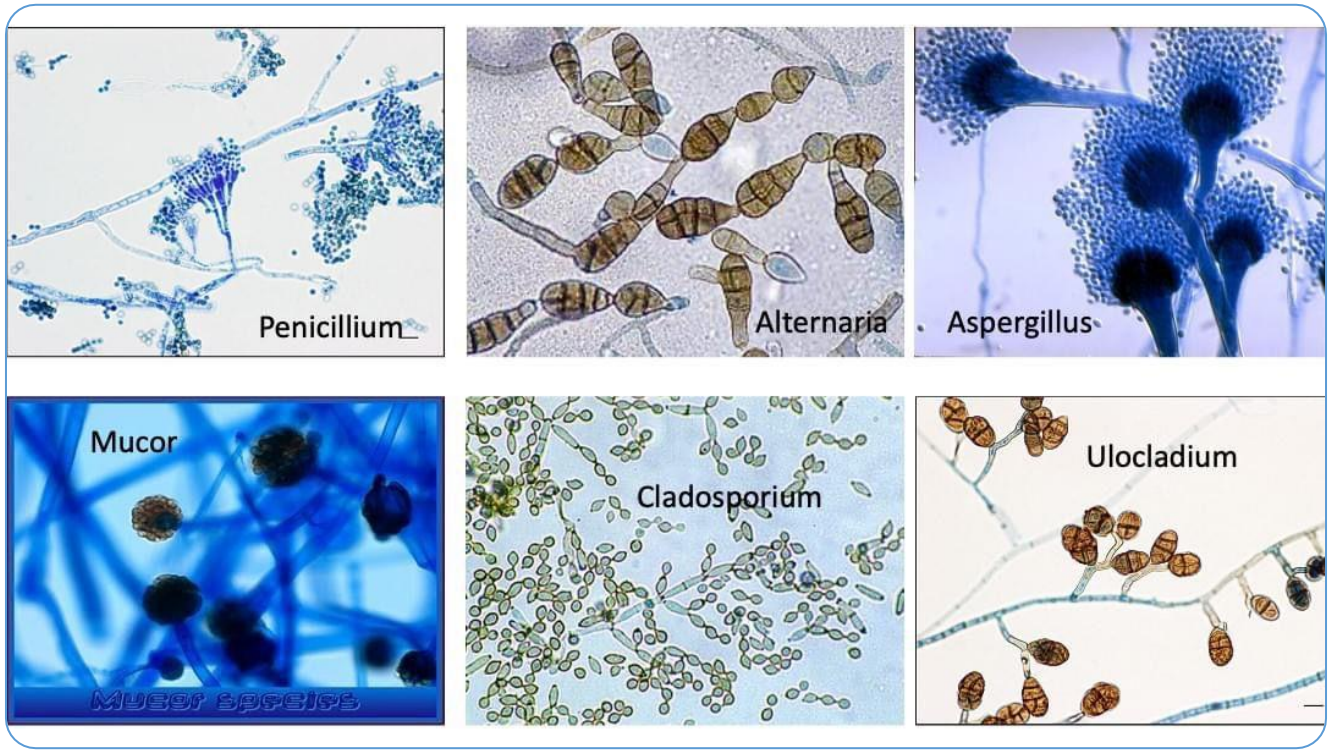

DERMATOVET CURSOS

FELIPE CUNHA
Medicina Veterinária Dermatológica

Tricograma





DERMATOVET CURSOS

FELIPE CUNHA
Medicina Veterinária Dermatológica

Imagem: Dr. Marco Oliveira

DERMATOVET
CURSOS

FELIPE CUNHA
Medicina Veterinária Dermatológica

Tricograma

Coleta

20 a 100 fios



Análise

Desde o bulbo até o ápice

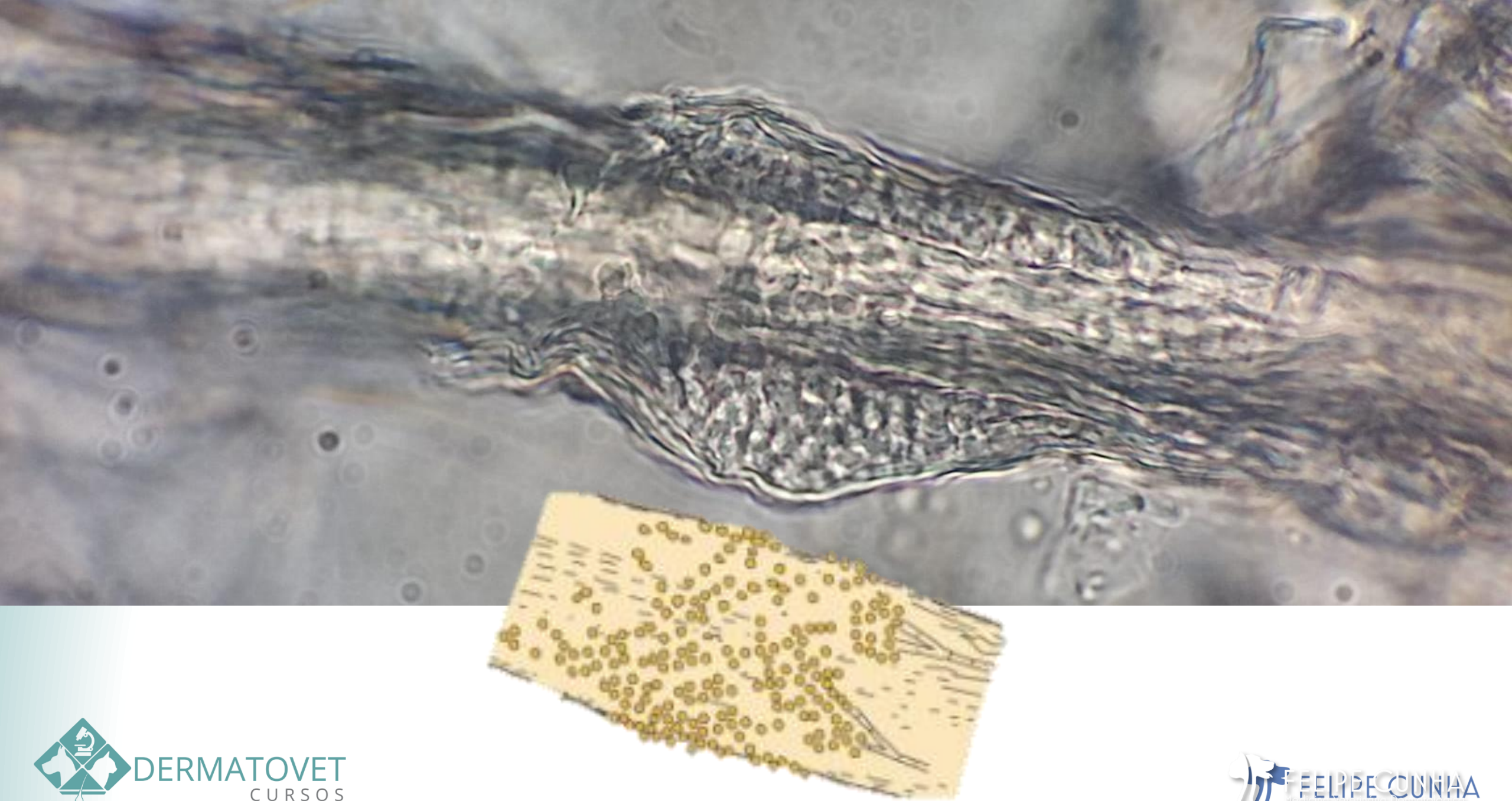

Quinn, Patrick J, et al Veterinary Microbiology and microbial disease John Wiley & Sons, 2011

DERMATOVET
CURSOS

FELIPE CUNHA
Medicina Veterinária Dermatológica

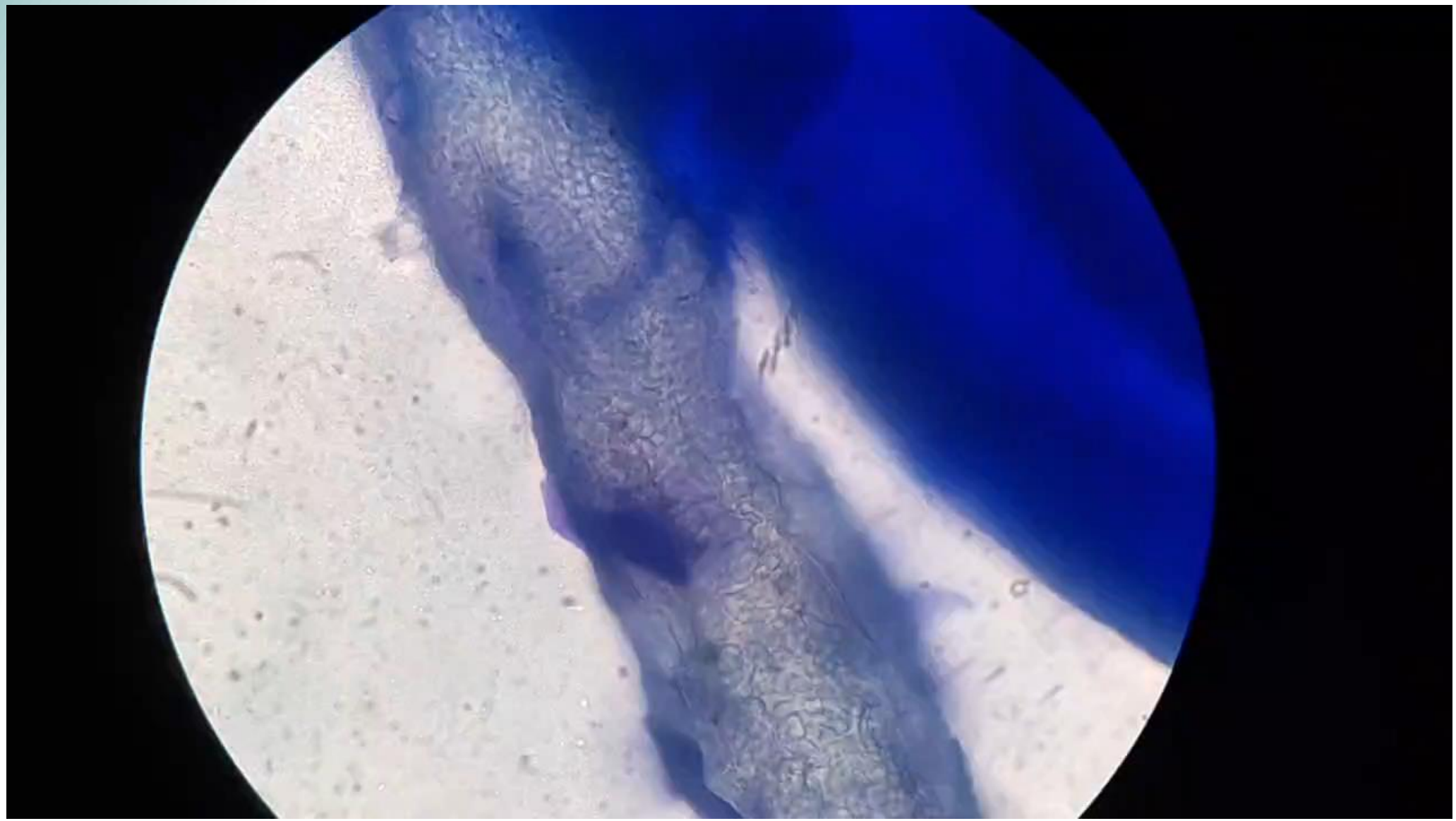

DERMATOVET
CURSOS

FELIPE CUNHA
Medicina Veterinária Dermatológica

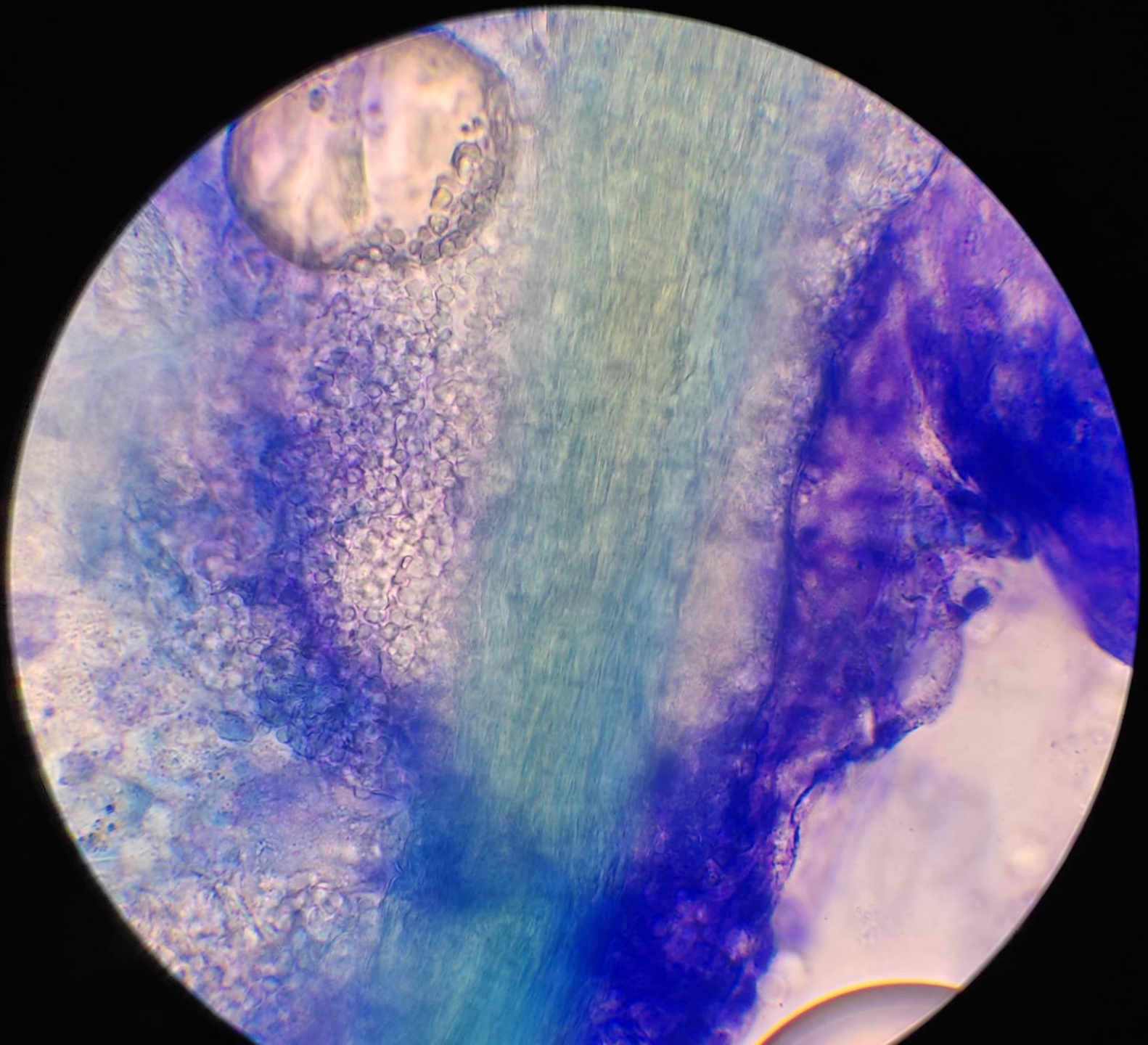

Citologia

DERMATOVET
CURSOS

FELIPE CUNHA
Medicina Veterinária Dermatológica

Citologia cutânea - dermatofitose

Received: 21 December 2023 | Accepted: 24 July 2024
DOI: 10.1111/vde.13284

ORIGINAL ARTICLE

Veterinary Dermatology

A prospective study evaluating the adhesive tape impression for the diagnosis of dermatophytosis in dogs and cats

Courtney B. Ludwig | Sophie A. Tyler | Tatiana Lima | Linda J. Vogelnest

Fita adesiva: 18/20
Tricograma: 11/20

DERMATOVET CURSOS

FELIPE CUNHA
Medicina Veterinária Dermatológica

FELIPE CUNHA
Medicina Veterinária Dermatológica

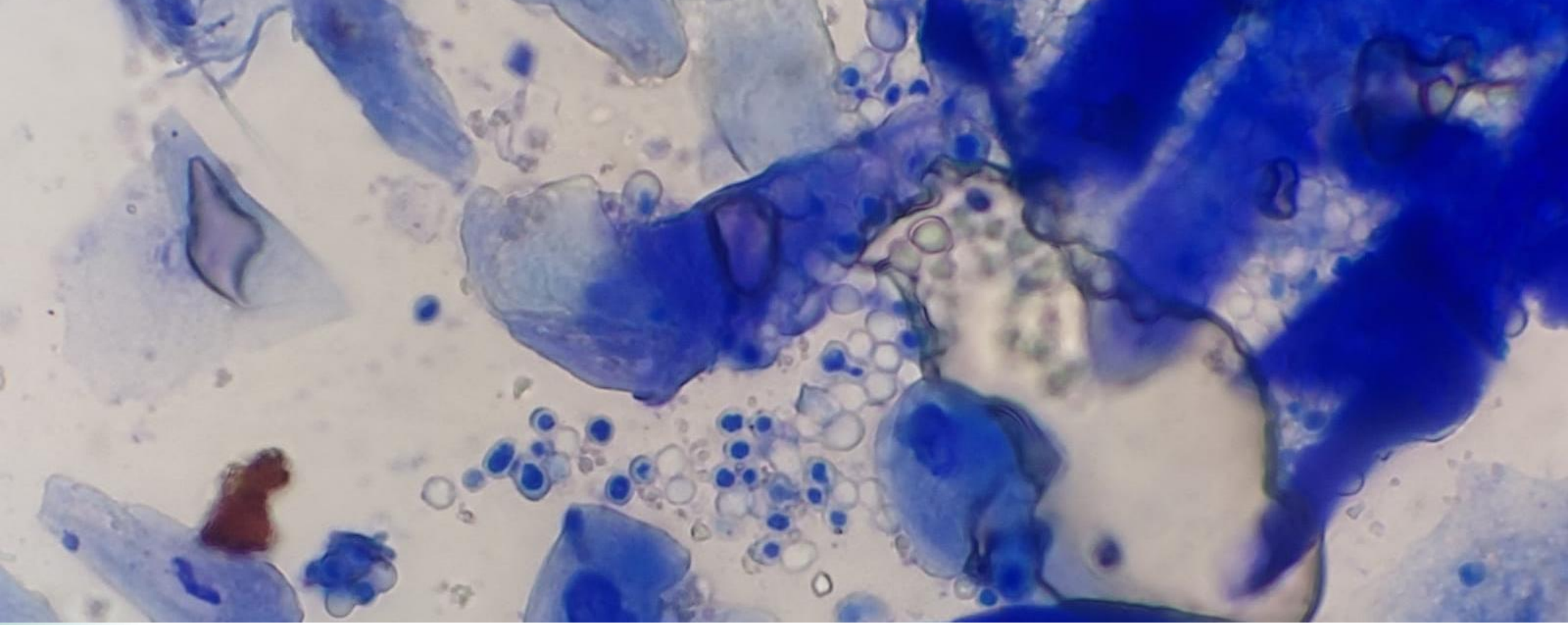

Citologia – *M. canis*

DERMATOVET CURSOS

FELIPE CUNHA
Medicina Veterinária Dermatológica

Alternaria

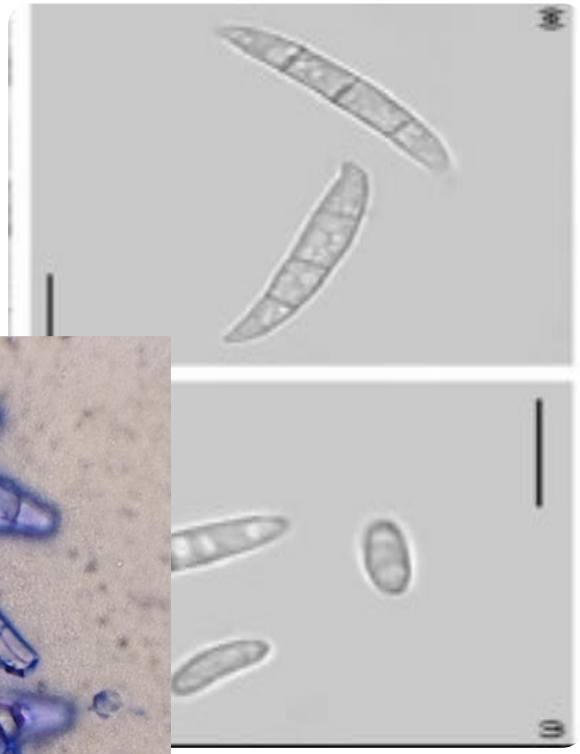

Fusarium

Contaminantes clássicos

macroconídeos de dermatófitos não são vistos na citologia! (apenas na cultura)

DERMATOVET CURSOS

FELIPE CUNHA
Medicina Veterinária Dermatológica

Figura 13: Imagen comparativa de citología diagnóstica de dermatofitosis (izquierda) con histopatologías a menor y mayor aumento (centro y derecha respectivamente). Nótese la similitud en la visualización de las artroconidias (mencionadas como esporas) halladas en la histopatología y la citología. Cortesía: Julio Renán Ortiz.

Revista de la Sociedad Latinoamericana de Dermatología Veterinaria SLDV
Gonzalo Pinillos, Rodrigo Reyes, Luz de María Rodas

Histopatologia

Querion, pseudomicetoma

Especialmente para lesões nodulares ou atípicas

Para lesões **não nodulares**, a sensibilidade é apenas 28,6% (Larsson e Lucas, 2015)

Periodic acid Schiff (PAS) e Grocott methenamine silver (GMS)

DERMATOVET CURSOS

FELIPE CUNHA
Medicina Veterinária Dermatológica

PCR

Pode ser útil mas não indica infecção ativa

- Organismos mortos podem ser detectados
- Portadores não infectados também podem gerar resultados positivos

Tratamento

da dermatofitose em cães e gatos

DERMATOVET
CURSOS

FELIPE CUNHA
Medicina Veterinária Dermatológica

Tratamento assertivo é aquele que:

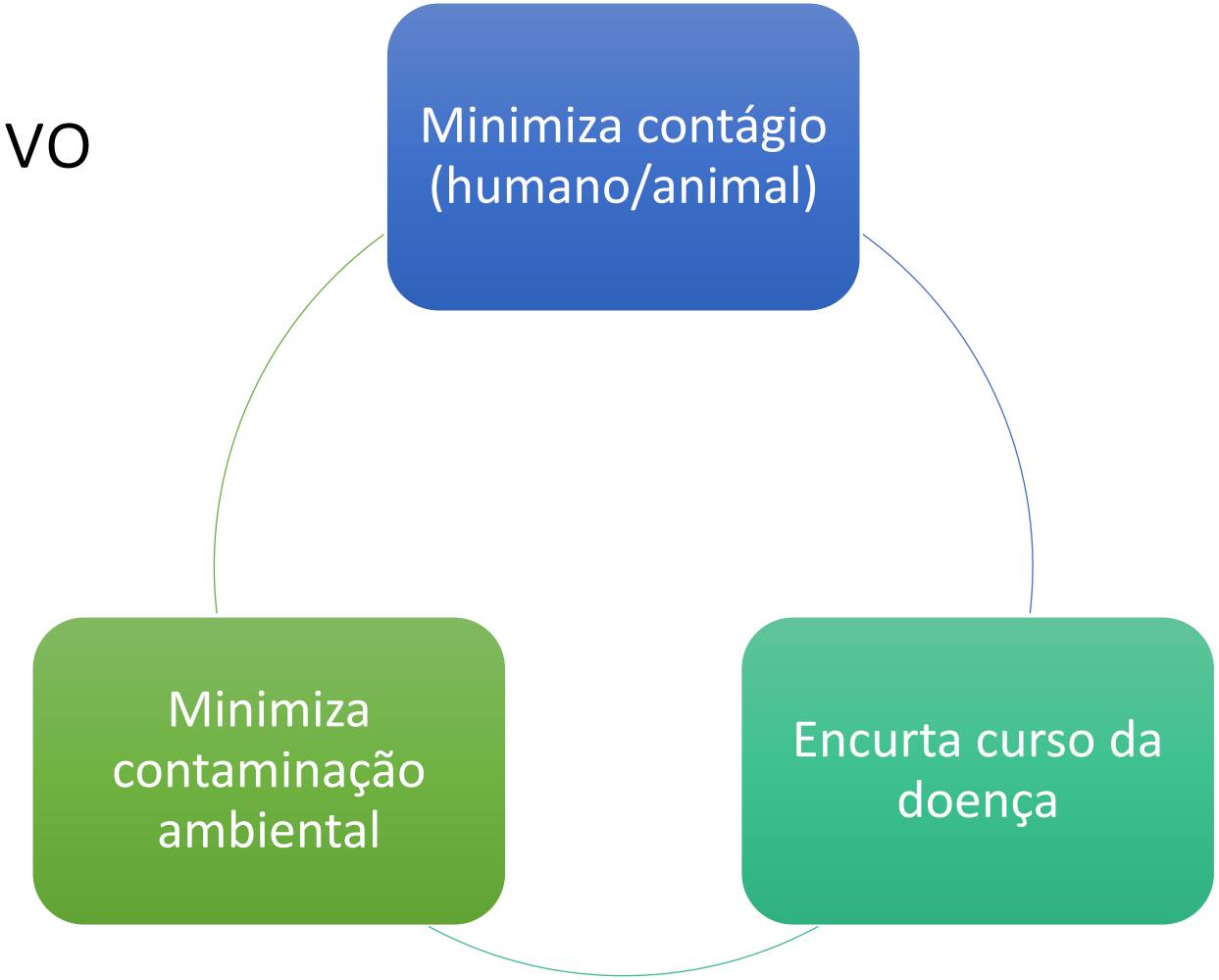

DERMATOVET CURSOS

FELIPE CUNHA
Medicina Veterinária Dermatológica

Tratamento

Terapias localizadas (sozinhas) são usualmente suficientes para infecções localizadas em cães.

Em gatos, lesões localizadas são usualmente a “ponta do iceberg”

- Terapia focal 2x ao dia pode ser tentada (evitar!)
- Tratar lesões ocultas com 1 a 2 banhos por semana com shampoos antifúngicos

Para cães e gatos com lesões multifocais ou generalizadas, sempre combinar terapia tópica e sistêmica.

Duração: 3 a 6 semanas para infecções simples e vários meses para complicadas.

Terapia Tópica

Mata fungos na **parte de fora do folículo** (onde terapia sistêmica não chega)

Cessa contaminação ambiental por queda de pelos e células epiteliais;

Reduz o risco de contaminação por **fômites**;

Reduz o risco de **contaminação na cultura** e **PCR** por contaminação ambiental;

Banhos

Sempre!

Clorexidine 2% + miconazol 2,5% 2x por semana tem melhores efeitos.

DERMATOVET
CURSOS

FELIPE CUNHA
Medicina Veterinária Dermatológica

Terapia Sistêmica

Indicado na maioria dos casos, já que o fungo prolifera aproximadamente 10 cm além das bordas das lesões

Melhores opções:

Itraconazol (5-10mg/kg) - NÃO MANIPULAR (Moriello, K. 2017)

Terbinafina (20-30mg/kg para cães e 20-40mg/kg para gatos)

Griseofulvina 25mg/kg BID ou ultramicrosize 5 a 10mg/kg/dia: Efetivo mas com mais efeitos colaterais. Com alimento gorduroso.

Cetoconazol: apenas em cães! 5 a 10mg/kg com alimentos. + Efeitos colaterais.

Fluconazol: pouco efetivo.

Terapia Sistêmica

Pulsoterapia em gatos (em cães não!)

Terbinafina ou itraconazol: Trata 7 dias e para 21 (2 a 3 ciclos ou +)

Terbinafina: Diário por 21 dias e depois semana sim e semana não

Itraconazol: 3 ciclos de 7 dias on e 7 dias off;

Terapia Sistêmica

Tratar contactantes?

Monitoramento dos pacientes. **Antifúngicos são potencialmente hepatotóxicos**!

Evitar em gestantes/lactantes ou em filhotes com menos de 45 dias.

Tratamento ambiental

O fungo não vive ou multiplica-se no ambiente.

Ele vive na queratina (pele e pelos).

Se queratina ou pele são removidos do ambiente, o fungo também é.

Tratamento ambiental

- 2x por semana!
- Eliminação da sujeira, pelos, etc: aspirar ou varrer diariamente.
- Lavar as superfícies que são difíceis de limpar somente com aspirador ou vassoura
- Aplicar desinfetantes 2x por semana durante 60 dias.
  - 1 parte de agua sanitaria diluida em 10 a 100 partes de agua.
  - Ou amônia quaternaria na diluição indicada pela empresa.
- Roupas de cama, pentes, escovas, cobertas: lavar com sabão comum. Não se necesita agua sanitária. 2 ciclos longos na máquina de lavar são suficientes.
- Para desinfetar a máquina: 1 litro de água sanitária em um ciclo máximo da máquina.
- Tapetes: lavar 2x com produtos próprios para tapetes.

Monitoramento da resposta terapêutica

Resposta clínica

Acompanhamento com lâmpada de Wood

- A medida que a infecção é resolvida, a fluorescência é perdida na porção proximal e as pontas brilhantes podem permanecer, ainda que com cultura negativa (K. Coyber, 2020 - WCVD)

Até quando tratar?

Infecção simples: após 1 cultura negativa

Infecção complicadas ou severas: 2 culturas negativas vão ser necessárias, especialmente em pelo longo.

Continuar terapia tópica até o resultado da cultura sair.

OBS: Se já não tiver lesão, método da escova de dente ou carpete são mais eficazes.

PCR negativo

Muito obrigado!

DERMATOVET
CURSOS

FELIPE CUNHA
Medicina Veterinária Dermatológica