

# Hiperplasia da Glândula da Cauda em Gatos

Prof<sup>a</sup>. MSc. Letícia Feliciani da Luz



DERMATOVET  
CURSOS

# A Glândula Supracaudal

## Localização e Função

Glândulas sebáceas e apócrinas no dorso da cauda

- Secreta lipoproteína na superfície da pele
- Mantém saúde da pele e hidratação dos pelos
- Circundada pelos músculos eretores do pelo



# Fatores de Risco e Causas

1

## Perfil do Paciente

- Machos não castrados
- Gatos de pelo longo
- Animais confinados

2

## Ambiente e Comportamento

- Confinamento
- Higienização
- Exposição limitada à luz solar

3

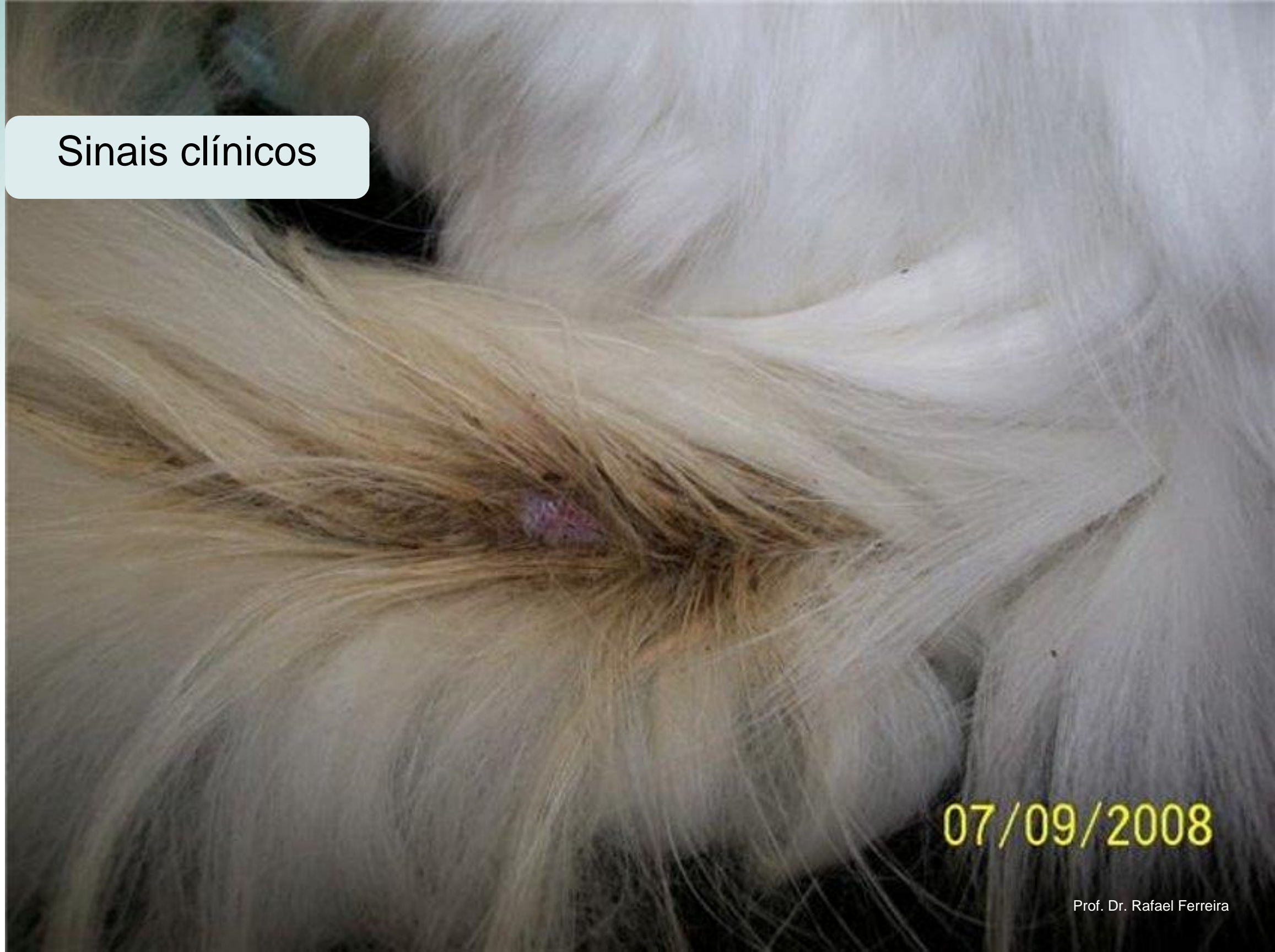## Causas Subjacentes

- Hormônios androgênicos
- Seborreia
- Falta de higienização
- Idiopática



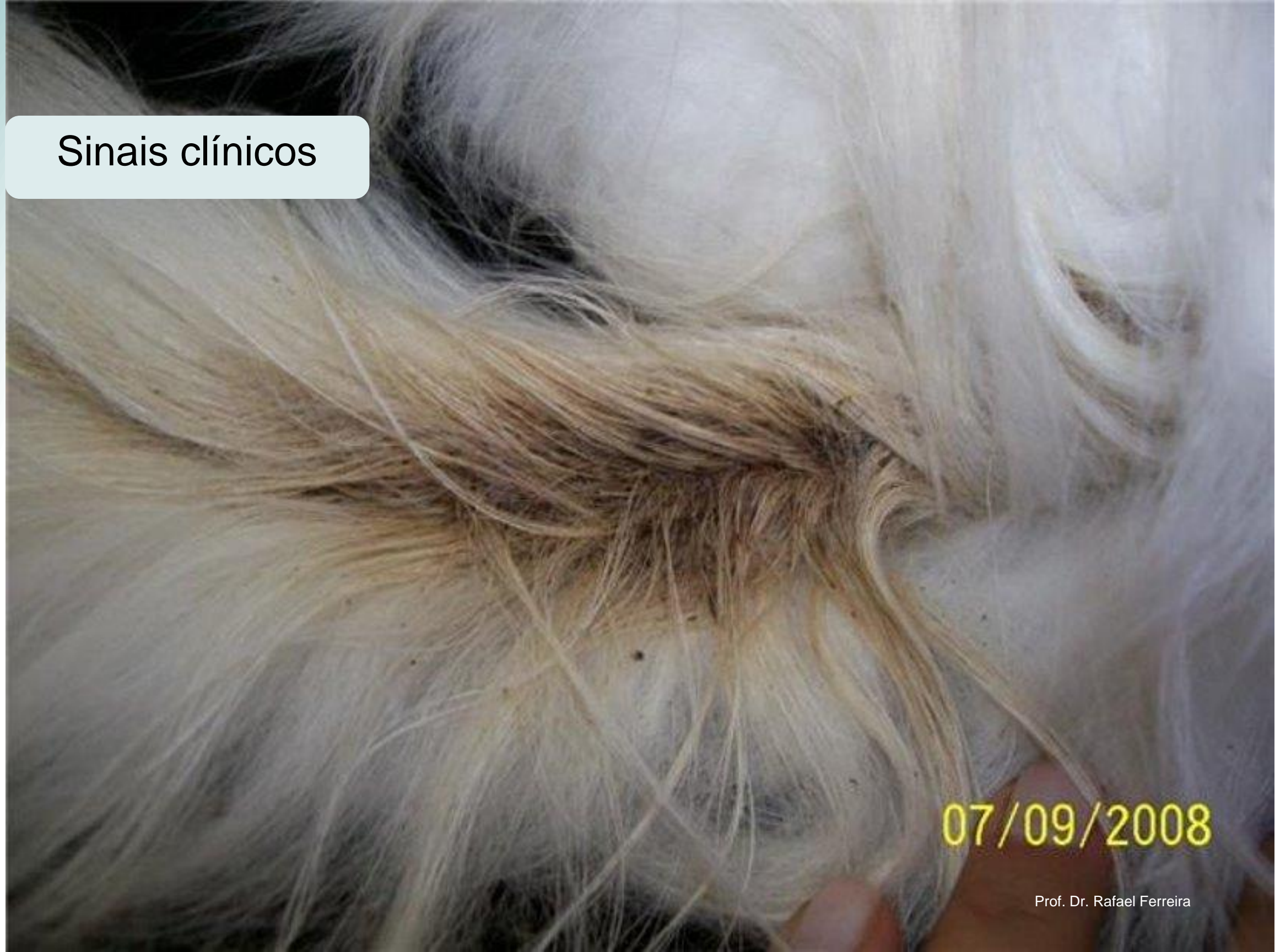**Importante:** Pode ocorrer em fêmeas e machos castrados, embora menos comum

## Sinais clínicos



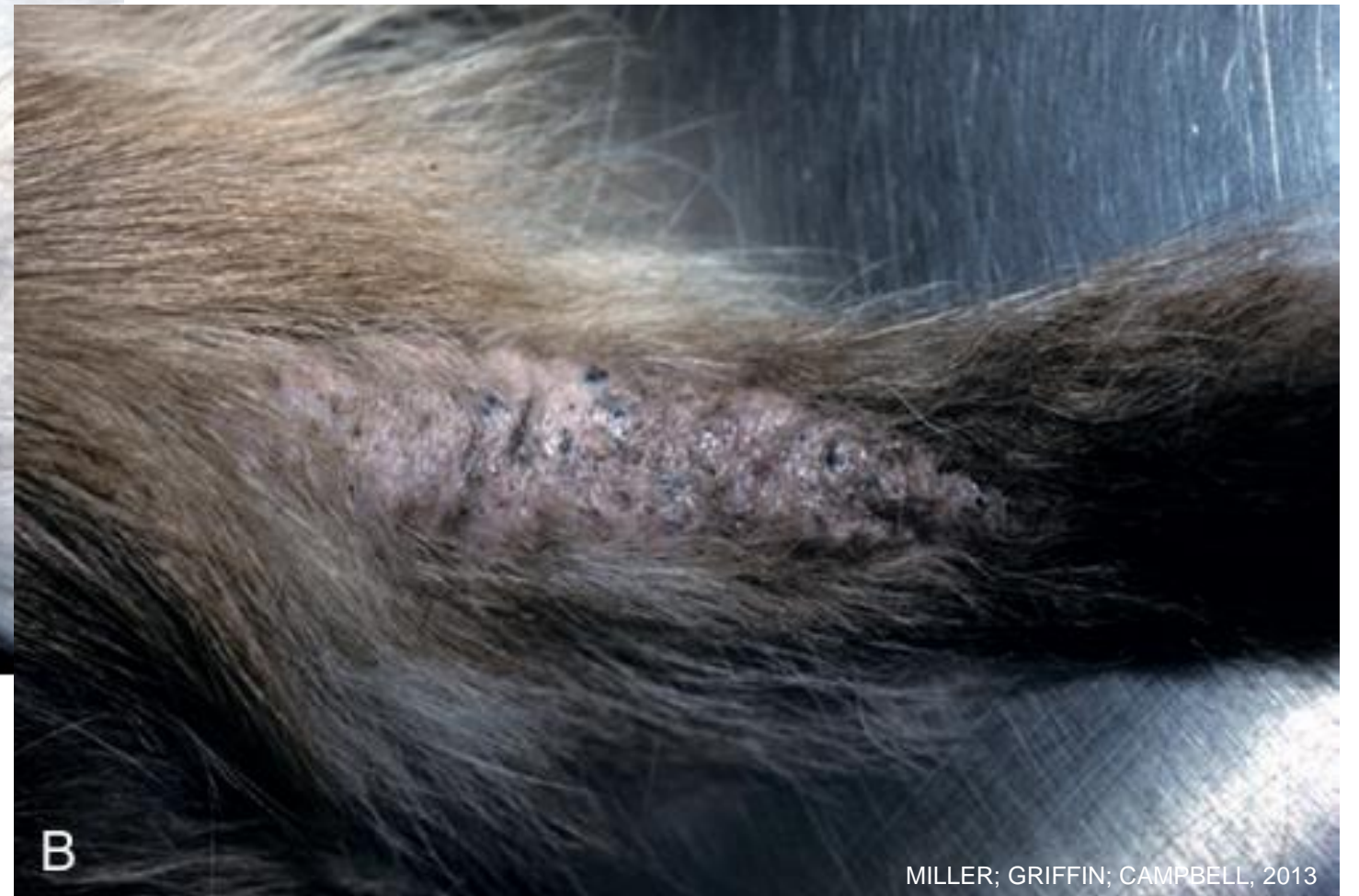07/09/2008

## Sinais clínicos



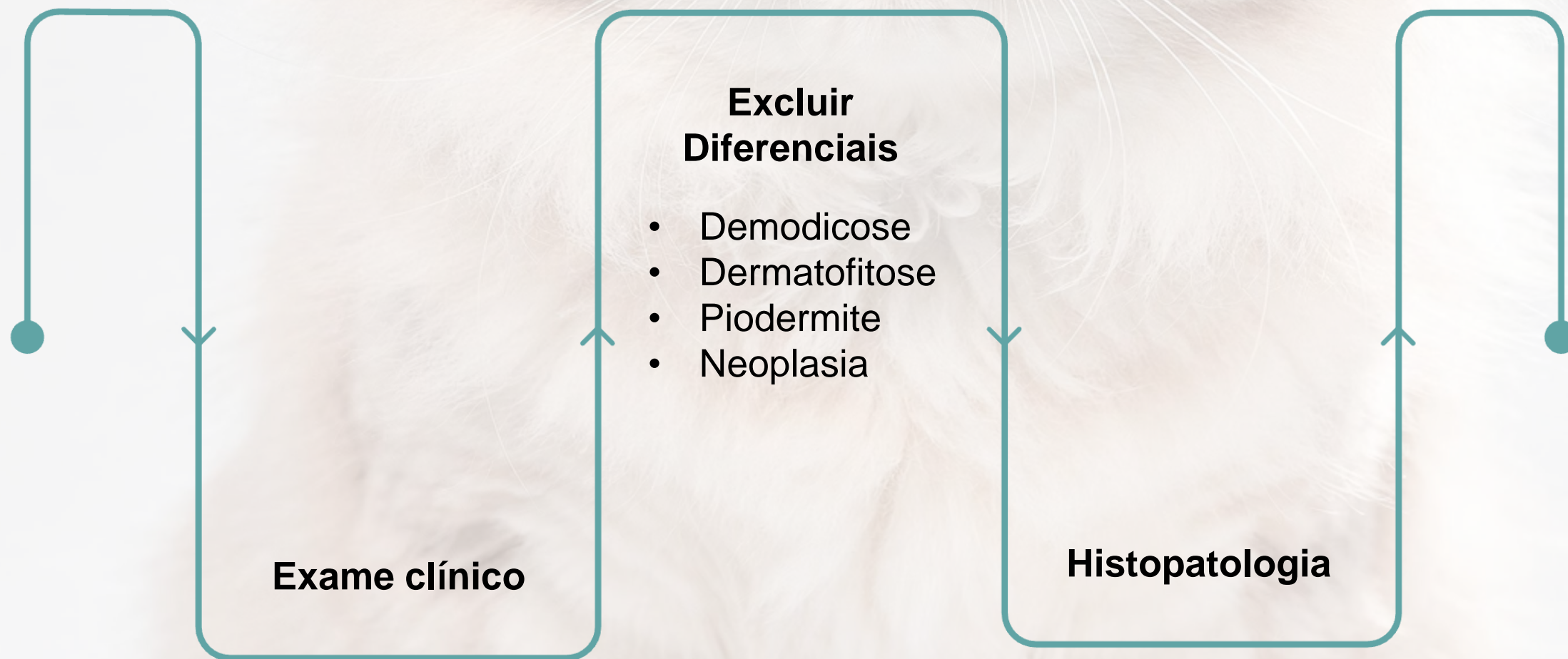
07/09/2008

## Sinais clínicos



DIAGNÓSTICO

# Avaliação Clínica e Diferencial



**Prognóstico:** reservado



# Protocolo de Tratamento

## Tosa da Região

Risco de distúrbios  
comportamentais  
Persas

## Terapia tópica

Peróxido de benzoíla 2,5%  
Clorexidina 3-4%

## Antibióticos

## Castração

# Prevenção e Manejo Ambiental

## Modificações no Ambiente

- Expandir área de criação
- Aumentar exposição ao sol
- Minimizar confinamento em gaiolas
- Estimular comportamento natural de higienização

## Cuidados do Responsável

Escovação regulares em gatos com maus hábitos de higiene



**Muito obrigada!**



**DERMATOVET**  
CURSOS