


# **Dermatite Facial em Gatos Persas e Himalaios**

Prof<sup>a</sup>. MSc. Letícia Feliciani da Luz



# Visão Geral



## O que é?

Causa desconhecida

Idiopática

Hereditária?

Rara

## Predisposição

Gatos Persas e Himalaios jovens

Machos e fêmeas

## Localização

Cabeça

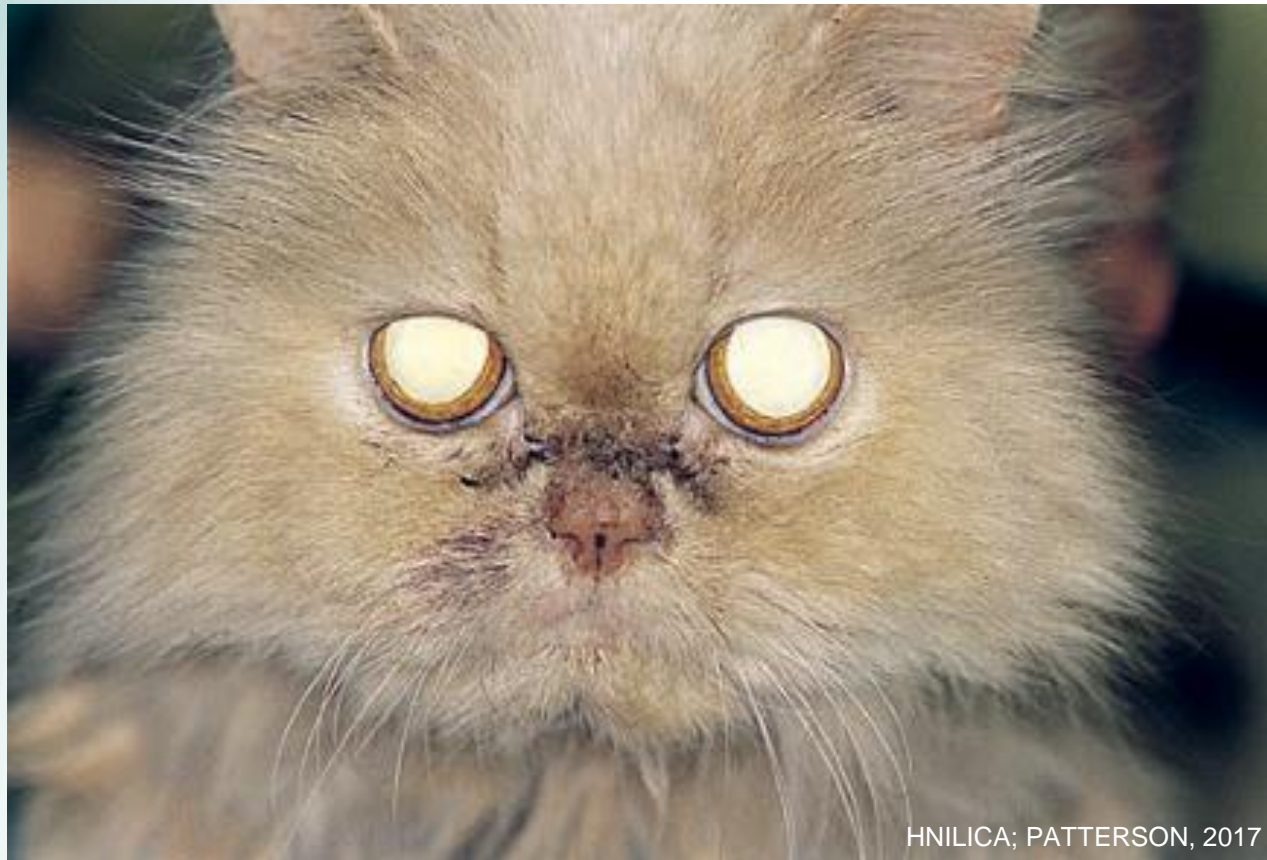Pescoço

## Evolução

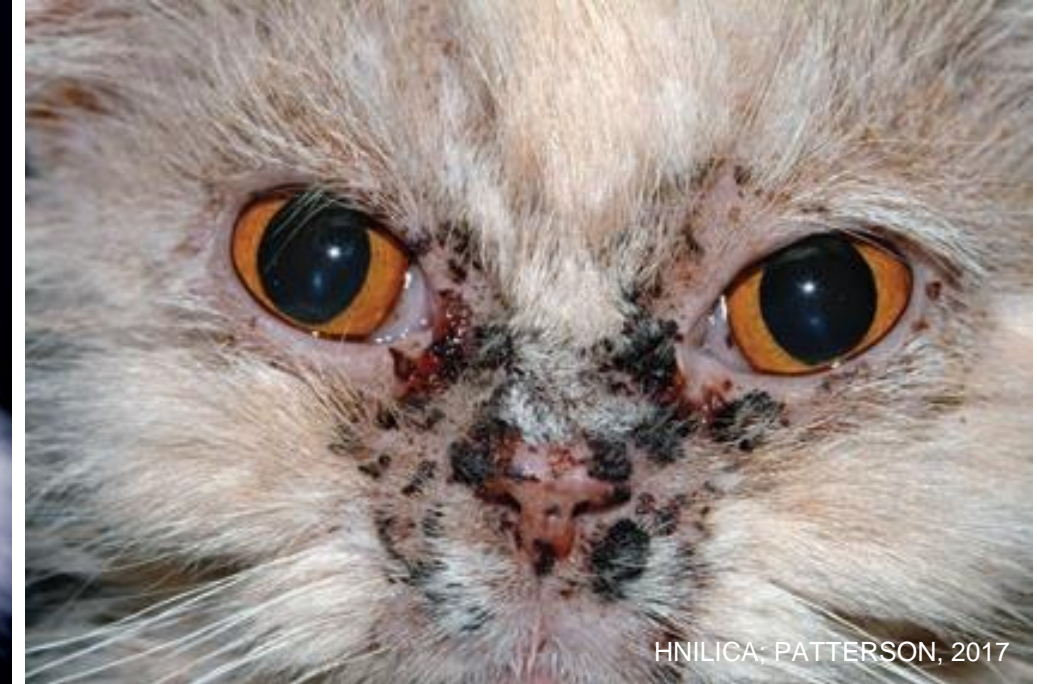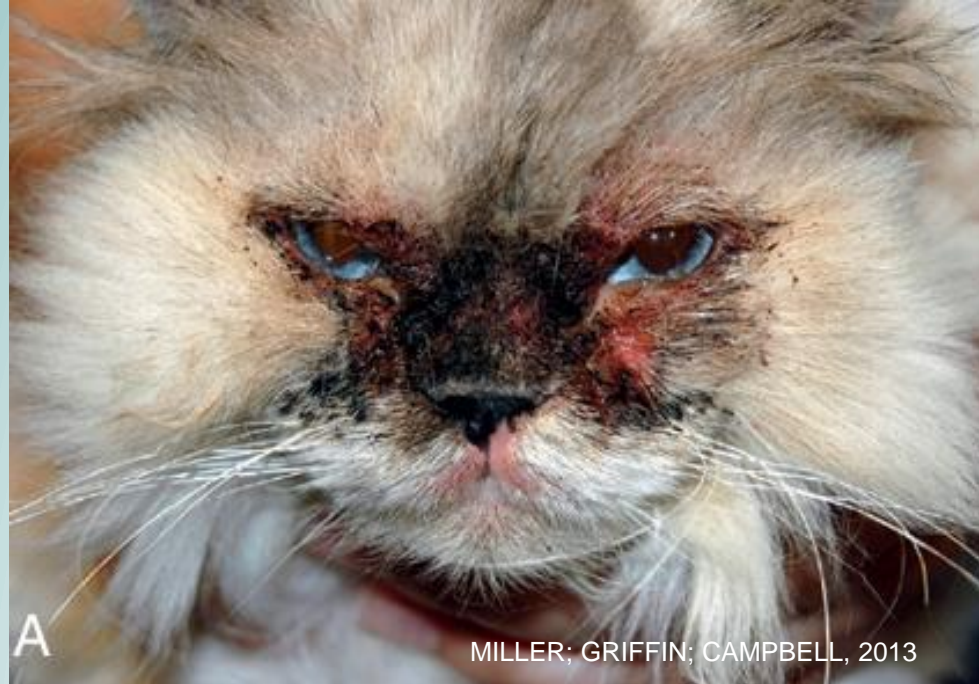Prurido —> aumento da gravidade e distribuição

CARACTERÍSTICAS CLÍNICAS

# Sinais clínicos



# Sinais clínicos



DIAGNÓSTICO

# Como Identificar?

01

## Histórico e Exame Clínico

03

## Diferenciais

Demodicose  
Dermatofitose  
*Malassezia*  
Foliculite bacteriana  
Seborreia secundária

02


## Citologia

Cutânea e otológica

04

## Histopatologia

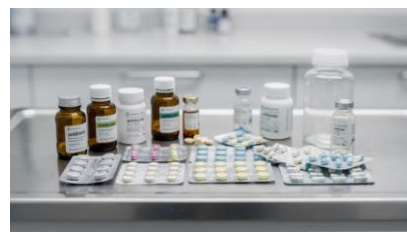Acantose, crostas superficiais e  
infiltrado dérmico característico





TRATAMENTO

## Terapêutica

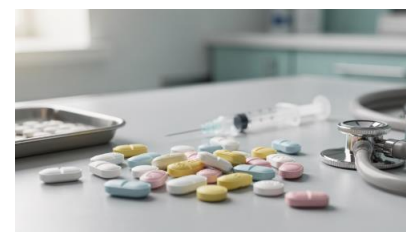

**Infeções Secundárias**



**Ciclosporina**

5-7 mg/kg/SID  
Melhora em 4-6 semanas



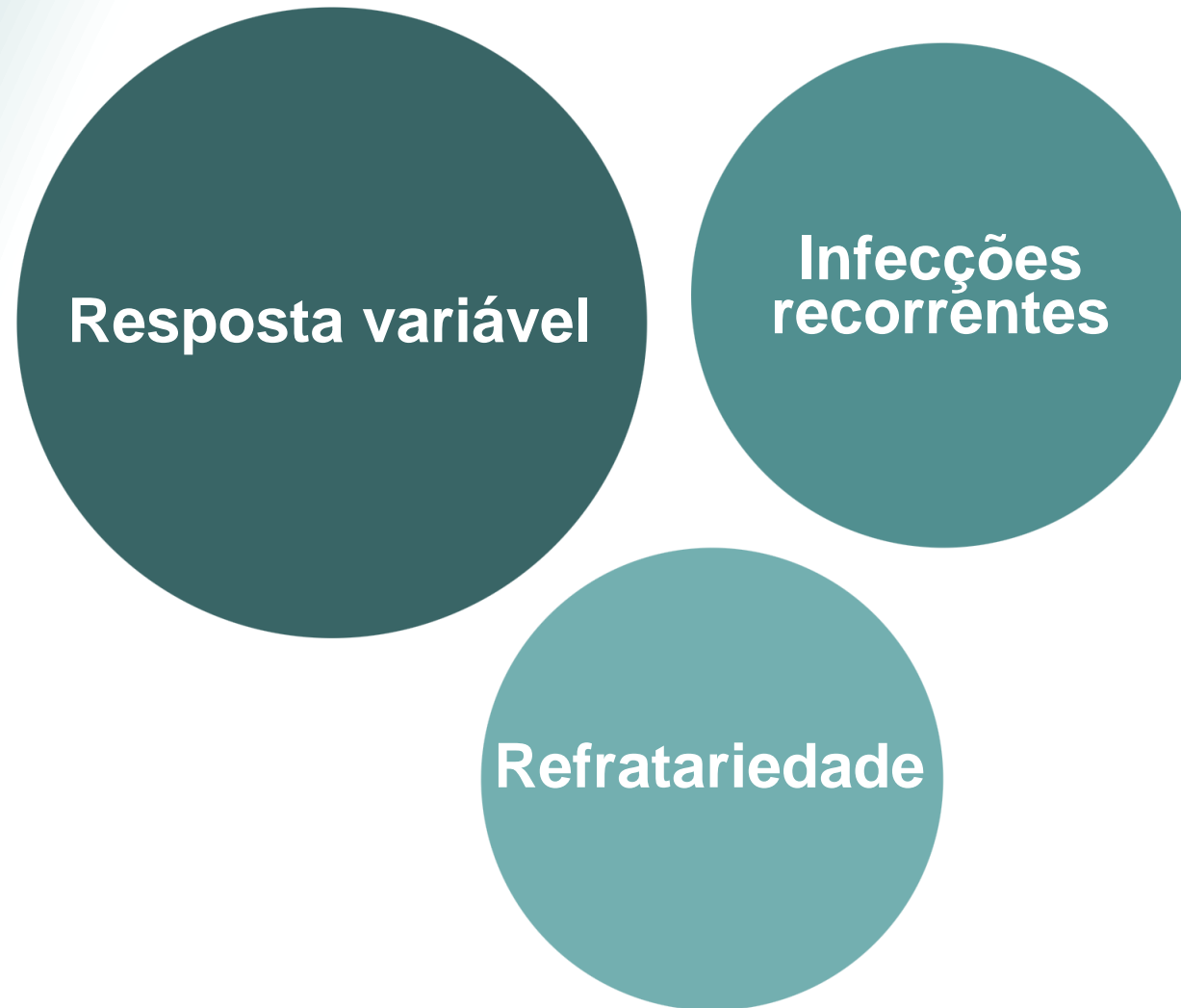**Prednisolona**

1-3 mg/kg/SID  
controle parcial do prurido



**Terapia tópica**

# Prognóstico e Recomendações



## Importante

**Gatos afetados não devem ser usados para reprodução**

**Muito  
obrigada!**



**DERMATOVET**  
CURSOS